

ФЕДЕРАЛЬНОЕ ГОСУДАРСТВЕННОЕ БЮДЖЕТНОЕ ОБРАЗОВАТЕЛЬНОЕ
УЧРЕЖДЕНИЕ ВЫСШЕГО ОБРАЗОВАНИЯ
«РЯЗАНСКИЙ ГОСУДАРСТВЕННЫЙ МЕДИЦИНСКИЙ УНИВЕРСИТЕТ
ИМЕНИ АКАДЕМИКА И.П. ПАВЛОВА»
МИНИСТЕРСТВА ЗДРАВООХРАНЕНИЯ РОССИЙСКОЙ ФЕДЕРАЦИИ

На правах рукописи

ВИНОГРАДОВ Сергей Андреевич

**КОМПЛЕКСНАЯ ОЦЕНКА МОРФОФУНКЦИОНАЛЬНОГО
СОСТОЯНИЯ ВЕНОЗНОЙ СТЕНКИ В АРТЕРИАЛЬНОМ РУСЛЕ
ПОСЛЕ АУТОВЕНОЗНЫХ РЕКОНСТРУКТИВНЫХ ОПЕРАЦИЙ НА
МАГИСТРАЛЬНЫХ АРТЕРИЯХ НИЖНИХ КОНЕЧНОСТЕЙ**

3.1.15. Сердечно-сосудистая хирургия

Диссертация на соискание ученой степени
кандидата медицинских наук

Научный руководитель:
доктор медицинских наук,
доцент Пшенников А.С.

Рязань – 2023

ОГЛАВЛЕНИЕ

ВВЕДЕНИЕ	4
ГЛАВА 1. ОБЗОР ЛИТЕРАТУРЫ	14
1.1. Современное состояние проблемы реваскуляризации артерий инфраингвинального сегмента	14
1.2. Патогенетические механизмы артериализации аутовены	27
1.3. Биохимические маркеры функционального состояния эндотелия	38
1.3.1. Оксид азота II	39
1.3.2. Эндотелин-1	40
1.3.3. Сосудистый эндотелиальный фактор роста A	43
1.3.4. Тромбомодулин	45
1.3.5. Фибронектин	49
1.4. Маркеры артериовенозной дифференцировки эндотелиальных клеток и их влияние на артериализацию венозной стенки	52
ГЛАВА 2. МАТЕРИАЛЫ И МЕТОДЫ ИССЛЕДОВАНИЯ	56
2.1. Характеристика клинических групп исследования	56
2.2. Биохимические методы исследования	66
2.2.1. Метод количественного определения метаболитов оксида азота II ..	66
2.2.2. Метод количественного определения эндотелина-1	66
2.2.3. Метод количественного определения сосудистого эндотелиального фактора роста A	67
2.2.4. Метод количественного определения тромбомодулина	68
2.2.5. Метод количественного определения фибронектина	68
2.3. Патогистологические методы исследования	69
2.4. Методы статистической обработки полученных результатов	69
ГЛАВА 3. РЕЗУЛЬТАТЫ ИССЛЕДОВАНИЯ И ИХ ОБСУЖДЕНИЕ	71
3.1. Результаты хирургического лечения в исследуемых группах	71

3.1.1. Результаты хирургического лечения в раннем послеоперационном периоде	72
3.1.2. Результаты хирургического лечения в отдаленном послеоперационном периоде	76
3.2. Динамика показателей функционального состояния эндотелия в группе А	88
3.3 Динамика показателей функционального состояния эндотелия в группе В	92
3.4. Динамика показателей функционального состояния эндотелия в группе С	96
3.5. Сравнение показателей функционального состояния эндотелия в исследуемых группах и их обсуждение.....	100
3.6. Биохимические предикторы дезадаптивного ремоделирования аутовенозного шунта	122
3.7. Результаты патогистологического исследования стенки артериализованной вены	133
3.8. Алгоритм персонифицированного подхода в реваскуляризации артерий бедренно-подколенного сегмента	146
3.9. Клинические примеры	149
ЗАКЛЮЧЕНИЕ.....	165
ВЫВОДЫ.....	177
ПРАКТИЧЕСКИЕ РЕКОМЕНДАЦИИ.....	179
СПИСОК СОКРАЩЕНИЙ	181
СПИСОК ЛИТЕРАТУРЫ	183

ВВЕДЕНИЕ

Актуальность темы и степень разработанности исследования

Заболевания периферических артерий (ЗПА) в структуре сердечно-сосудистой патологии населения развитых стран уступают только поражению коронарного и каротидного бассейнов и составляют в популяции более 10% [17, 91, 222, 248]. Критическая ишемия нижних конечностей (КИНК) или хроническая ишемия, угрожающая потерей конечности (ХИУПК), является наиболее драматичным финалом облитерирующего атеросклероза артерий нижних конечностей (ОААНК), обуславливая высокую смертность и инвалидизацию населения трудоспособного возраста [28, 136, 158]. Проблема лечения данной категории больных является актуальной медико-социальной проблемой современной медицины, поскольку, по данным крупных когортных популяционных исследований в США и Европе, примерно каждый четвертый больной с КИНК переносит большую ампутацию конечности в течение 5 лет [94, 153, 250]. По данным литературы в России частота больших ампутаций нижней конечности составляет более 500 на 1 млн. трудоспособного населения в год [8].

До сих пор в сосудистой хирургии стоит проблема выбора трансплантата для реконструктивных операций. Данное обстоятельство обусловлено большим числом тромботических осложнений в послеоперационном периоде [1, 5, 153]. Использование большой подкожной вены (БПВ) в качестве кондуита в бедренно-подколенной позиции на протяжении более полувека остается «золотым стандартом» открытой реконструктивной сосудистой хирургии при протяженном окклюзионно-стенотическом поражении магистральных артерий инфраингвинального сегмента [2, 28, 41, 124, 136, 150, 158, 177, 248].

В настоящее время аутовенозное бедренно-подколенное шунтирование (БПШ) выполняется по методикам: «in situ», реверсированной и нереверсированной (non-reversed, ex situ) веной. Согласно данным рандомизированных клинических исследований (РКИ) и мета-анализов аутовена

имеет существенное преимущество в проходимости и сохранности конечности перед синтетическими протезами из политетрафторэтилена (ПТФЭ) и дакрона в послеоперационном периоде, однако не решает всех проблем реконструктивной хирургии [44, 52, 84, 147, 166, 186, 272]. Частота тромбоза БПШ при использовании аутовены составляет до 5% в раннем послеоперационном периоде, до 14% через 1 год и до 28% через 5 лет. При использовании синтетического протеза из ПТФЭ частота тромбоза БПШ составляет – 7%, 23% и 49% соответственно [63].

На сегодняшний день нет ответа на вопрос, какая методика аутовенозного шунтирования эффективнее. Долгие годы «золотым стандартом» БПШ оставалась методика «in situ» [17, 179, 248]. Тем не менее, экспериментальные и клинические исследования прошлого века, сравнивающие гистологические, биохимические и гемодинамические характеристики венозных шунтов, не продемонстрировали никаких доказательств в пользу одного метода аутовенозного шунтирования по сравнению с другим [132]. Показаний или критериев выбора в пользу той или иной методики до сих пор не существует. Зачастую сосудистые хирурги в своей клинической практике опираются на внутренние протоколы клиник, а также на личный субъективный опыт и предпочтения. Все больше сторонников в настоящее время обретают методики реверсированного и нереверсированного аутовенозного шунтирования [23, 32, 205, 206].

В отличие от синтетических протезов, уступающих по проходимости в отдаленном периоде, венозный шунт из БПВ является не просто аутологичным сосудистым каналом - это биологический протез, имеющий функциональную эндотелиальную выстилку и соединительнотканый каркас, реагирующий как на местные, так и системные клеточные, молекулярные и гемодинамические стимулы [100, 104, 193, 215, 297].

Артериализация венозного шунта характеризуется сложным патофизиологическим процессом, включающим воспаление, ремоделирование стенки и изменение функционального состояния венозного эндотелия [149, 241, 300, 302]. Данный процесс является необходимой адаптивной реакцией стенки

вены, направленной на стабилизацию артериальных гемодинамических сил. Однако, согласно проведенным исследованиям у 30-50% больных в течение пяти лет данная реакция приобретает патологический дезадаптивный характер, обуславливая нарушение проходимости трансплантата в результате тромбоза и потерю конечности [52, 303]. По мнению ряда авторов, нарушение функционального состояния эндотелия и процесса ремоделирования стенки аутовены являются одними из ключевых факторов, определяющих отдаленные результаты лечения больных с аутовенозными реконструктивными операциями на артериях инфраингвинального бассейна [281, 299, 300].

Изучение функционального состояния эндотелия из сферы научной быстро перешло в рутинную клиническую практику. Эндотелиальная дисфункция (ЭД) представляет собой сложный многокомпонентный процесс, возникающий под действием ряда факторов, который характеризуется нарушением баланса эндотелиотропных медиаторов, в физиологических условиях ответственных за регуляцию сосудистого тонуса, барьерной функции, ангиогенеза, воспаления, адгезии, миграции, пролиферации и апоптоза клеток, а также коагуляции [4, 10, 12, 15, 19, 161, 273, 294]. В настоящее время доказано влияние ЭД на течение атеросклероза, тромбоза и рестеноза после открытых реконструктивных вмешательств и чрескожной транслюминальной баллонной ангиопластики (ЧТЛБА) на артериях нижних конечностей [16, 24, 76, 88, 113, 142, 160, 247].

В литературе нет достаточного количества данных, касающихся изменения морфологического и функционального состояния эндотелия артериализованной аутовены при различных методиках аутовенозного шунтирования, а также их влияние на течение послеоперационного периода; как влияет на функциональное состояние эндотелия и на отдаленную проходимость шунта интраоперационное повреждение эндотелиальных клеток (ЭК) вены после использования вальвулотомы во время шунтирования «in situ» или выраженность ишемически-реперфузионного повреждения венозной стенки во время реверсированного шунтирования. Эти вопросы в современной литературе остаются не раскрытыми.

В данной работе проведена комплексная оценка результатов хирургического лечения больных после открытых реконструктивных операций на магистральных артериях инфраингвинального сегмента с помощью синтетического протеза и аутовены с позиции морфофункционального состояния эндотелия. Это исследование выходит далеко за рамки клинического и приобретает характер фундаментального. Определено влияние биохимических маркеров функционального состояния эндотелия, таких как оксид азота II (NO), эндотелин-1 (ET-1), сосудистый эндотелиальный фактор роста – А (VEGF-A), тромбомодулин (ТМ) и фибронектин (FN) на течение послеоперационного периода и развитие осложнений со стороны зоны реконструкции – рестеноза и тромбоза шунта. Полученные в ходе исследования результаты позволят расширить представление о патофизиологических механизмах ремоделирования венозной стенки в артериальном русле и определить предикторы неблагоприятных исходов у пациентов с ЗПА.

Цель исследования

Улучшение результатов хирургического лечения пациентов с облитерирующим атеросклерозом артерий нижних конечностей путем оптимизации выбора метода бедренно-подколенного шунтирования на основании морфологического и функционального состояния эндотелия.

Задачи исследования

- 1) Сравнить результаты хирургического лечения больных с бедренно-подколенным шунтированием аутовеной и синтетическим протезом.
- 2) Количественно оценить биохимические маркеры функционального состояния эндотелия (оксида азота, эндотелина-1, сосудистого эндотелиального фактора роста – А, тромбомодулина, фибронектина) у больных с шунтированием артерий бедренно-подколенного сегмента с помощью аутовены и синтетического протеза в различные сроки после оперативного вмешательства.

3) Сравнить динамику биохимических маркеров функционального состояния эндотелия у больных с аутовенозным шунтированием по методике реверсированной вены и «in situ».

4) Изучить влияние биохимических маркеров функционального состояния эндотелия в качестве предикторов дезадаптивного ремоделирования стенки венозного шунта.

5) Разработать алгоритм персонализированного подхода в реваскуляризации артерий бедренно-подколенного сегмента с учетом особенностей морфологического и функционального состояния эндотелия.

Научная новизна исследования

1) Впервые у пациентов с облитерирующим атеросклерозом артерий нижних конечностей проведена комплексная оценка морфологического и функционального состояния эндотелия в послеоперационном периоде при бедренно-подколенном шунтировании с помощью реверсированной вены, аутовены «in situ» и синтетического протеза.

2) Произведена оценка результатов хирургического лечения пациентов с бедренно-подколенным шунтированием в раннем и отдаленном послеоперационном периодах.

3) Впервые проведено сравнение динамики биохимических маркеров функционального состояния эндотелия после аутовенозного шунтирования «in situ» и реверсированной веной.

4) Впервые определены предикторы дезадаптивного ремоделирования венозной стенки в артериальном русле и развития послеоперационных осложнений аутовенозных реконструктивных операций.

5) Разработан алгоритм персонализированного подхода, который позволяет оптимизировать выбор метода аутовенозного бедренно-подколенного шунтирования и включает не только технические особенности проведения

операции, но и особенности морфологического и функционального состояния эндотелия артериализованной стенки вены.

Теоретическая значимость исследования

Комплексное изучение морфофункционального состояния эндотелия после аутовенозных реконструктивных операций на артериях инфраингвинального бассейна позволит расширить представление о патогенетических механизмах артериализации аутовены и определить преимущество той или иной методики аутовенозного шунтирования, а также выявить предикторы развития послеоперационных осложнений. Полученные в ходе исследования результаты будут использоваться в учебной работе высших медицинских учебных заведений для подготовки специалистов по специальности сердечно-сосудистая хирургия.

Практическая значимость исследования

Результаты исследования будут применяться в практической работе врача – сердечно-сосудистого хирурга. Выявленные изменения морфологического и функционального состояния эндотелия после реконструктивных операций на артериях бедренно-подколенного сегмента позволят оптимизировать выбор метода аутовенозного шунтирования в повседневной работе и улучшить результаты лечения больных с критической ишемией нижних конечностей атеросклеротической этиологии. Выявление предикторов развития послеоперационных осложнений позволит повлиять на лечебную тактику и улучшить результаты лечения.

Методология и методы исследования

Изучение биохимических маркеров функционального состояния эндотелия проводилось у 120 пациентов с облитерирующим атеросклерозом артерий нижних конечностей с III-IV стадией заболевания по классификации А.В. Покровского-

Фонтейна после выполнения различных видов реконструктивных операций на магистральных артериях нижних конечностей.

Пациенты подвергались физикальным, лабораторным и инструментальным методам обследования. В качестве инструментальных методов использовались: ультразвуковая доплерография с измерением лодыжечно-плечевого индекса, дуплексное сканирование артерий нижних конечностей, ангиографическое исследование, электрокардиография и другие. Показатели функционального состояния эндотелия (оксид азота II, эндотелин-1, сосудистый эндотелиальный фактор роста А, тромбомодулин, фибронектин) изучались в сыворотке и плазме крови после проведения различных видов аутовенозного бедренно-подколенного шунтирования («in situ» и реверсированная вена) и бедренно-подколенного шунтирования синтетическим протезом с помощью иммуноферментного анализа коммерческими наборами и оригинальным фотоколориметрическим методом. Патогистологические изменения изучались на образцах венозной стенки, полученных при повторных оперативных вмешательствах.

Для обработки полученных результатов применялись приемы и методы статистического анализа.

Основные положения, выносимые на защиту

1. Изучаемые биомаркеры функционального состояния эндотелия (оксид азота, эндотелин-1, сосудистый эндотелиальный фактор роста – А, тромбомодулин и фибронектин) играют ключевую роль в артериализации венозной стенки в артериальном русле при аутовенозном бедренно-подколенном шунтировании, а также вносят вклад в развитие послеоперационных осложнений, таких как тромбоз шунта, рестеноз зоны реконструкции и прогрессирование атеросклероза.

2. Изучаемые методики аутовенозного бедренно-подколенного шунтирования («in situ» и реверсированное) отличаются динамикой изучаемых биомаркеров функционального состояния эндотелия в послеоперационном периоде, что обуславливает различия в интенсивности и длительности

повреждения и ремоделировании венозной стенки.

3. Высокий уровень тромбомодулина в течение первого месяца и низкий уровень VEGF-A и FN в течение трех месяцев, а также высокий уровень ET-1 и низкий NO в течение 12 месяцев ассоциируются с дезадаптивным ремоделированием стенки венозного шунта в послеоперационном периоде и являются предикторами развития рестеноза и тромбоза шунта.

4. Аутовенозное бедренно-подколенное шунтирование «in situ» у больных с облитерирующим атеросклерозом артерий нижних конечностей является операцией выбора и позволяет улучшить результаты лечения в отдаленном послеоперационном периоде.

Внедрение результатов в практику и учебный процесс

Основные результаты исследования внедрены в лечебную работу отделения сосудистой хирургии ГБУ РО «Областная клиническая больница», отделения сосудистой хирургии ГБУ РО «Городская клиническая больница скорой медицинской помощи» и отделения дневного стационара сосудистой хирургии ГБУ РО «Областной клинический кардиологический диспансер», а также учебную работу кафедры сердечно-сосудистой, рентгенэндоваскулярной хирургии и лучевой диагностики ФГБОУ ВО РязГМУ Минздрава России.

Степень достоверности и апробация результатов

Достоверность результатов обеспечена достаточным объемом проведенного исследования с использованием современных лабораторных (иммуноферментный анализ, патогистологический метод, иммуногистохимия), инструментальных (ультразвуковая доплерография, дуплексное сканирование, аортоартериография) методов исследования и современных методов статистической обработки.

Основные результаты работы доложены и обсуждены на XXXIV Международной конференции Российского общества ангиологов и сосудистых хирургов «Перспективы развития сосудистой хирургии в стране и ее регионах»

(Ярославль, 2018); IV Всероссийской научной конференции молодых специалистов, аспирантов, ординаторов «Инновационные технологии в медицине: взгляд молодого специалиста» (Рязань, 2018); XXIV Всероссийском съезде сердечно-сосудистых хирургов (Москва, 2018); Всероссийской научно-практической конференции хирургов, посвященной 90-летию профессора Анатолия Леоновича Гущи (Рязань, 2019); Научно-практической конференции «Вектор развития высоких медицинских технологий на госпитальном этапе оказания скорой и неотложной медицинской помощи» (Рязань, 2019); XXIII Ежегодной сессии НМИЦ ССХ им. А.Н. Бакулева (Москва, 2019); XXXV Международной конференции Российского общества ангиологов и сосудистых хирургов «Внедрение высоких технологий в сосудистую хирургию и флебологию» (Санкт-Петербург, 2019); Выездном Пленуме Российского общества хирургов и XIX Съезде хирургов Дагестана (Махачкала, 2019); VI съезде хирургов Юга России с международным участием, посвященном 100-летию со дня рождения член-корреспондента РАМН, профессора П.П. Коваленко (Ростов-на-Дону, 2019); XXV Всероссийском съезде сердечно-сосудистых хирургов (Москва, 2019); VIII международном молодежном конгрессе «Санкт-Петербургские научные чтения 2019» (Санкт-Петербург, 2019); VI Всероссийской научной конференции молодых специалистов, аспирантов, ординаторов «Инновационные технологии в медицине: взгляд молодого специалиста» (Рязань, 2020); XXVI Всероссийском съезде сердечно-сосудистых хирургов (Москва, 2020); Ежегодной научной конференции РязГМУ им. акад. И.П. Павлова к 70-летию основания ВУЗа на Рязанской земле (Рязань, 2020); XXXVI Международной конференции Российского общества ангиологов и сосудистых хирургов «Горизонты современной ангиологии, сосудистой хирургии и флебологии» (Казань, 2021).

Личный вклад автора

Вклад автора состоит в непосредственном участии и является определяющим на всех этапах исследования: от постановки целей и задач до обсуждения

результатов в научных публикациях. Автор исследования самостоятельно выполнил сбор всех материалов, осуществлял оценку результатов исследования, сформировал базу данных и проводил дальнейший анализ результатов. Все собранные данные использованы при проведении статистического анализа и являются достоверными.

Публикации

По материалам диссертации опубликовано 23 научные работы, из них 3 в рецензируемых научных журналах, рекомендованных ВАК при Минобрнауки России и входящих в международную цитатно-аналитическую базу данных Scopus.

Конфликт интересов

Финансовая поддержка осуществлялась из средств гранта РФФИ в рамках научного проекта № 18-315-00129 и стипендии Президента Российской Федерации молодым ученым и аспирантам, осуществляющим перспективные научные исследования и разработки по приоритетным направлениям модернизации российской экономики № СП-2164.2018.4. Иных финансовых и других конфликтных интересов, получения вознаграждения ни в какой форме от фирм-производителей лабораторного и диагностического оборудования не было.

Объем и структура диссертации

Диссертация изложена на 217 страницах печатного текста и состоит из: введения, обзора литературы, материалов и методов исследования, результатов и их обсуждения, заключения, выводов и практических рекомендаций, списка использованной литературы. Диссертация иллюстрирована 92 рисунками и диаграммами, 27 таблицами, 3 клиническими примерами. Список литературы содержит 313 источников, из которых 40 отечественных и 273 зарубежных авторов.

ГЛАВА 1. ОБЗОР ЛИТЕРАТУРЫ

1.1. Современное состояние проблемы реваскуляризации артерий инфраингвинального сегмента

Сердечно-сосудистые заболевания остаются ведущей причиной смерти и инвалидизации в мире. Смертность и заболеваемость больных с заболеваниями периферических артерий (ЗПА) являются результатом мультифокального атеросклероза, при котором гемодинамически значимые артериальные стенозы и окклюзии проявляются как острой, так и хронической ишемией конечности и других сосудистых бассейнов [2, 16, 24, 34, 129]. Согласно данным популяционных исследований, распространенность ЗПА составляет около 12% у трудоспособного населения и увеличивается с возрастом, достигая 20% у лиц старше 70 лет [8, 91, 222].

Главной особенностью облитерирующего атеросклероза артерий нижних конечностей (ОААНК) является неуклонно прогрессирующее течение, характеризующееся нарастанием выраженности клинической симптоматики с развитием КИНК/ХИУПК [2, 5, 28, 41, 136, 158]. По данным Sigvant B. и соавт. (2016) в течение 5 лет у 29% больных перемежающаяся хромота переходит в критическую ишемию [250].

Лечение данной категории больных является актуальной задачей медицины и важной медико-социальной проблемой, что обусловлено неуклонным ростом числа больных, высоким уровнем инвалидизации и смертности при развитии осложнений [94]. В исследовании Desai U. и соавт. (2021) каждый шестой пациент с ЗПА перенес ишемическое событие в течение года после реваскуляризации [153]. В течение 5 лет до 36% больных с ЗПА погибают на фоне прогрессирования заболевания, 27% - переносят ампутацию конечности [250].

В настоящее время не подлежит сомнению приоритет хирургической тактики и принцип максимальной реваскуляризации для купирования КИНК и сохранения конечности у данной категории больных [1, 5, 33, 34, 39, 158]. Для осуществления

этой задачи в арсенале сосудистых хирургов имеются методы открытой, эндоваскулярной и гибридной реваскуляризации.

Несмотря на успехи, достигнутые в ангиохирургии, связанные с применением современных сосудистых материалов и использованием высокотехнологичных миниинвазивных методик, результаты лечения требуют непрерывного совершенствования. Это связано с высокой частотой осложнений, развивающихся как в раннем, так и в отдаленном послеоперационном периодах [5, 28–30, 35, 39, 68, 85, 136, 248]. Одним из таких грозных осложнений, ассоциирующихся с потерей конечности, является тромбоз шунта. Так в течение 5 лет после операции тромбоз шунта регистрируется у 28% больных при использовании аутовены, у 49% при использовании синтетических протезов из ПТФЭ и 41% - протезов из дакрона [63].

На сегодняшний день использование аутовены в качестве шунта в бедренно-подколенной и бедренно-тибиальной позициях является «золотым стандартом» открытой реконструктивной сосудистой хирургии при протяженной окклюзии поверхностной бедренной артерии (ПБА) (тип D по TASC II) и имеет уровень доказательности IA [2, 41, 81, 124, 136, 150, 158, 166, 222]. В отличие от синтетических трансплантатов, аутовена демонстрирует наилучшие показатели проходимости шунта и сохранения конечности в отдаленном послеоперационном периоде [44, 52, 63, 136, 147, 186, 245]. В мета-анализе Mamode N. и соавт. (2000) при шунтировании выше щели коленного сустава первичная и вторичная проходимость через 4 года составила 73% и 90% для аутовены, 54% и 60% для протезов из дакрона и 47% для протезов из PTFE соответственно [186]. В мета-анализе Almasri J. и соавт. (2019) самые высокие показатели первичной и вторичной проходимости через 2 года были получены для аутовены и составили 78% и 87% соответственно [44]. В мета-анализе Dalmia V. и соавт. (2022) аутовенозные бедренно-тибиальные шунты имели лучшую первичную проходимость через 1 год (68,1%) и сохранность конечности через 22 месяца (76,4%) [147].

Тем не менее, применение аутовены не решает всех проблем послеоперационного периода. Причинами тромбоза шунта в определенные сроки после операции являются хорошо известные факторы (Рисунок 1).

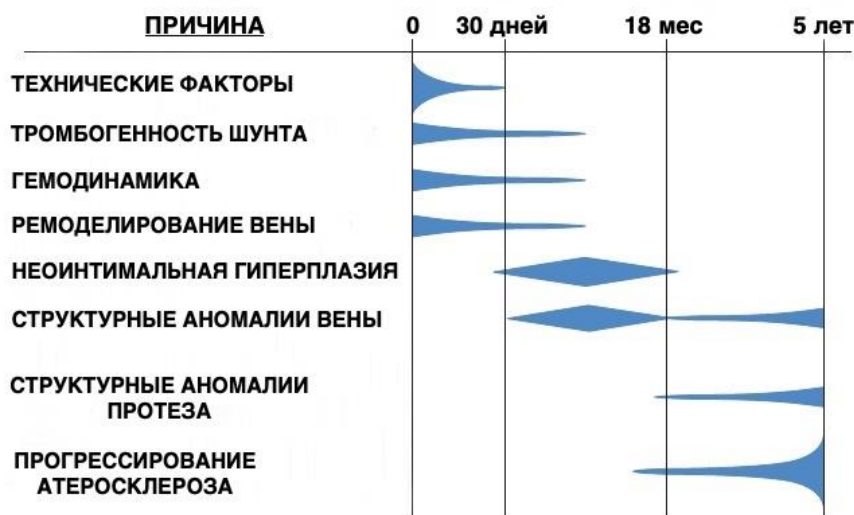

Рисунок 1 – Причины тромбоза бедренно-подколенного шунта
(Sidawy A.P. и соавт., 2018, с изменениями) [248]

Основными причинами тромбоза шунта в раннем послеоперационном периоде являются тактические и технические ошибки при выполнении реконструкции: изменение геометрии, перекручивание, компрессия протеза; диссекция и подворачивание интимы, состояние путей оттока и притока, превышение показаний к реваскуляризации, неправильный выбор размера протеза и места формирования анастомозов, гиперкоагуляция и другие. В сроки от 2 до 18 месяцев причиной тромбоза шунта является развитие неоинтимальной гиперплазии и рестеноз в зоне сосудистых анастомозов, а также дезадаптивное ремоделирование стенки венозного шунта. В более поздние сроки (более 1,5 лет) наиболее частой причиной тромбоза шунта является прогрессирование атеросклероза на путях притока и оттока [6, 28, 30, 39, 192, 248].

Ранний тромбоз шунта при аутовенозном бедренно-подколенном шунтировании (БПШ) встречается с частотой в 4-7% [63]. 30-дневный тромбоз шунта рассматривают, в первую очередь, с тактическими ошибками при выполнении реваскуляризации [263]. Влиянию технических факторов, зависящих

от оперирующего хирурга, на результаты операции посвящено огромное число исследований. К данным факторам относят: диаметр [132, 156, 190, 197, 200, 263, 266, 268], длину [63, 69, 84, 156, 230, 263], тип вены [48, 57, 61, 69, 84, 175, 180, 183, 210, 211, 213, 256, 263, 266], метод шунтирования [84, 132, 166, 186, 200, 228, 229, 240, 263, 272], место формирования проксимального и дистального анастомозов [78, 82, 125, 127, 230, 239, 290], состояние путей притока и оттока [18, 21, 27, 54, 214, 219, 226, 271], тип дистального и проксимального анастомозов [42, 89, 107, 142, 159, 160, 181, 203, 310], технику забора аутовены [108–112, 121, 126, 178, 209, 264], периоперационную инструментальную визуализацию зоны реконструкции [56, 146, 162, 242, 277].

Традиционно в сосудистой хирургии диаметр вены является определяющим фактором проходимости шунта. Результаты множества исследований прошлого века показали, что использование аутовены малого размера (менее 3 мм) ассоциируется со снижением проходимости шунта, а также увеличением числа повторных операций [132, 156, 197, 200, 268]. Towne J.V. и соавт. (1991) выявили значительное снижение кумулятивной проходимости шунтов «in situ» с диаметром вены менее 3 мм через 1 месяц после операции [268]. В исследовании Wengerter K.R. и соавт. (1990) реверсированные венозные шунты диаметром менее 3 мм имели более высокую частоту раннего тромбоза [156]. В работе Watelet J. и соавт. (1997) проходимость аутовенозных шунтов через 10 лет была выше при использовании вен диаметром более 4 мм как в группе трансплантатов «in situ», так и реверсированных вен [132]. В исследовании Moody A.P. и соавт. (1992) проходимость шунта с диаметром вены менее 4 мм составила 63,5%, 46,7% и 36,0% через 1, 3 и 5 лет, в то время как для вен более 4 мм - 93,9%, 82,5% и 75,9% соответственно [200]. В РКИ PREVENT III (2007) диаметр вены менее 3,5 мм оказался доминирующим техническим фактором раннего и позднего тромбоза шунта [263]. По данным регистра LIMBSAVE (2022) вены диаметром менее 3 мм имеют 14,3 кратный риск тромбоза шунта в течение 2 лет после операции [130].

Длина шунта зависит от места расположения проксимального и дистального анастомозов, которая, в свою очередь, определяется протяженностью окклюзии ПБА. Имеются противоречивые данные о влиянии длины аутовенозного трансплантата на результаты операции. Ballotta E. и соавт. (2004) в своем исследовании не выявили разницы в проходимости шунта от длины вены ни через 30 дней, ни через 1 год [230]. В то время как в исследовании PREVENT III (2007) в отдаленном послеоперационном периоде на показатели проходимости отрицательно влияла длина шунта более 50 см [263]. Это обстоятельство подтверждает постулат Veith F.J. (1981) о том, что «чем короче шунт, тем он долговечней» [28].

Ипсилатеральная большая подкожная вена (БПВ) является наиболее часто используемым материалом для аутовенозного инфраингвинального шунтирования. Считается, что треть больных не имеют собственной подходящей аутовены для шунтирования. При повторных операциях это число возрастает до 50% [6, 17, 69, 248]. К наиболее частым причинам отсутствия БПВ относят: предшествующее использование аутовены для периферических и коронарных оперативных вмешательств, формирования постоянного сосудистого доступа для гемодиализа; варикозная трансформация, флебэктомия или эндовенозная облитерация БПВ в анамнезе; непригодность вены вследствие малого размера, недостаточной длины и рассыпного типа строения, а также перенесенный тромбофлебит подкожных и глубоких вен, травмы [28, 157, 188, 190, 223, 238]. В этом случае, альтернативным и безопасным методом является использование контралатеральной БПВ [69]. Ограничениями в использовании контралатеральной БПВ являются: наличие сахарного диабета, ХБП, местные раневые осложнения, развитие лимфостаза, симптомное и асимптомное атеросклеротическое поражение артерий контралатеральной конечности, а также гипотетическое использование вены при последующих реваскуляризациях [63, 85, 263]. Опасения, связанные с сохранением как ипсилатеральной, так контралатеральной БПВ для последующих сосудистых реконструктивных операций, не находят своего обоснованного подтверждения в

литературе. В исследовании Dirven M. и соавт. (2008) ипсилатеральная БПВ потребовалась только в 8% случаев при повторной реваскуляризации в течение 3 лет [227]. В исследовании Tarry W. и соавт. (1998) 20% больных нуждались в реваскуляризации контралатеральной конечности в течение 5 лет [131]. В исследовании Kobayashi T. и соавт. (2020) при повторных операциях проходимость шунта и выживаемость больных были ниже через 3 года [176].

Отсутствие пригодной для шунтирования БПВ привело к поиску альтернативных аутологичных трансплантатов. В настоящее время имеется опыт использования композитного шунта из сегментов БПВ, малой подкожной вены, поверхностной бедренной вены, поверхностных вен руки, пупочной вены, донорской вены, вен крупного рогатого скота и другие [34, 213, 279].

Eugster T. и соавт. (2001) не получили значимой разницы в первичной проходимости (63% против 57%) между односегментной и композитной БПВ, а также в спасении конечности (88% против 91%) через 5 лет после операции [180]. Согласно результатам других исследований, использование односегментной БПВ превосходит любой другой аутологичный трансплантат по первичной и вторичной проходимости как в раннем, так и отдаленном послеоперационном периодах, а также ассоциируется с меньшим количеством повторных вмешательств [48, 57, 61, 147, 175, 183, 210, 211, 256, 266]. Данные обстоятельства авторы связывают с анатомическими особенностями БПВ, наличием дополнительных анастомозов и возможным стенозом просвета шунта, дополнительной интраоперационной травмой стенки вены при подготовке композитного шунта [69, 192, 213]. В РКИ PREVENT III (2007) композитный венозный шунт в значительной степени ассоциировался с ранним тромбозом, а также отрицательно влиял на проходимость в отдаленном периоде [263]. Считается, что композитная БПВ повышает риск тромбоза шунта в 1,5 раза по сравнению с односегментной [248].

Об использовании БПВ для обходного шунтирования окклюзированной артерии с целью восстановления кровотока впервые сообщил Kunlin J. в 1949 году [75]. За прошедшие годы был внесен значительный вклад в совершенствование

метода аутовенозного шунтирования – стандартизирован протокол операции, разработаны модификации доступов и оперативного приема (секвенциальные и бифуркационные шунты), улучшились инструменты (в первую очередь вальвулотомы) и материалы [23, 25, 26, 106, 139, 173, 196, 206, 243, 248].

В настоящее время аутовенозное БПШ выполняется по методике «in situ», реверсированной и нереверсированной (non-reversed, ex situ) вены. При реверсированном шунтировании производят забор БПВ с последующим ее переворотом. При шунтировании по методу «in situ» БПВ сохраняется «на месте» в своем физиологическом надфасциальном ложе, а разрушение венозных клапанов производят с помощью специального инструмента – вальвулотома. Выделяют также методику шунтирования нереверсированной веной, при которой вальвулотомию осуществляют после забора аутовены [17, 28, 248].

Дискуссия о преимуществах и недостатках той или иной методики аутовенозного шунтирования продолжается более 70 лет. «Золотым стандартом» реваскуляризации долгие годы оставалась методика «in situ», что было обусловлено лучшими результатами лечения в отдаленном периоде, а также рядом теоретических преимуществ [17, 150, 179, 248]. В настоящее время все большую популярность набирают методики реверсированного и нереверсированного шунтирования [6, 23, 32, 36, 205, 206]. Главными аргументами в пользу методики «in situ» ученые считают: сохранение трофики и иннервации стенки вены, невозможность перекручивания шунта, идеальные параметры гемодинамики в физиологической конической конфигурации БПВ, адекватное соотношение диаметров артерии и вены в области проксимального и дистального анастомозов, снижение сосудистого периферического сопротивления за счет сохранения мелких притоков, возможность использования вены меньшего диаметра. В качестве контраргументов оппоненты отмечают: возможность диссекции вены, травматизацию эндотелиального слоя и интрамуральные гематомы во время вальвулотомии, отсутствие визуального контроля за адекватностью разрушения клапанов и нарушение гемодинамики за счет сохраненных клапанов, удлинение

времени операции за счет перевязки притоков. При использовании методики реверсированного шунтирования не требуется разрушение клапанов, что уменьшает травматизацию эндотелиального монослоя и вероятность ятрогенного повреждения стенки вены. Тем не менее, во время забора вены происходит повреждение *vasa vasorum*, лимфатических коллекторов и ветвей подкожных нервов. При проведении вены возможно ее перекручивание. Во время подготовки шунта происходит повреждение стенки за счет механического воздействия, тепловой ишемии и чрезмерной гидравлической дилатации с последующим реперфузионным повреждением при пуске кровотока. Значимая разница в диаметре аутовены в области анастомозов, особенно при дистальных и бедренно-тибиальных шунтах, создает нарушение гемодинамики в анастомозе. Сохраненные клапаны могут создавать гемодинамический эффект и усложнять в последующем тромбэктомии из шунта если это потребуется [6, 17, 23, 28, 32, 33, 130, 248].

На протяжении более полувека проведено множество РКИ, сравнивающих ближайшие и отдаленные результаты лечения больных с аутовенозным БПШ «*in situ*» и реверсированной веной [52, 132, 186, 200, 228, 229, 272]. Согласно результатам этих исследований, преимущество того или иного метода шунтирования не доказано. В исследовании Lawson J. и соавт. (1999) в 1455 наблюдениях статистически значимой разницы в проходимости шунта между группами «*in situ*» и реверсированной вены через 2 года выявлено не было. При БПШ первично-ассистированная проходимость трансплантатов составила 82% в обеих группах, а при бедренно-тибиальном – 69% в группе «*in situ*» и 70% в группе реверсированной вены [272]. В мета-анализе Mamode N. и соавт. (2000) сравнение аутовенозных БПШ, выполненных по методике «*in situ*» и реверсированной веной (1334 наблюдения) при наблюдении от 5 до 10 лет так же не выявило существенных различий в первичной (64% против 62%) и вторичной проходимости (65% против 70%), а также сохранении конечности (74% в обеих группах) [186]. В мета-анализе Guo Q. и соавт. (2021) при проксимальном БПШ отношение шансов развития тромбоза шунта в 1,43 раза было ниже в группе реверсированной вены в течение 5

лет и в 2,14 раз ниже в группе аутовены «in situ» в течение 3 лет при дистальных БПШ [140]. В обзоре Chang H. и соавт. (2022) базы данных VQI в раннем послеоперационном периоде шунты «in situ» имели более высокую частоту повторных вмешательств, раневой инфекции и более низкую первичную проходимость. В то время как более низкий уровень повторных вмешательств, а также снижение риска потери первичной проходимости и повторных вмешательств было получено для аутовены «in situ» в течение 1 года по сравнению с реверсированными шунтами [80].

Традиционно в сосудистой хирургии в качестве артерии притока для БПШ используют общую бедренную артерию (ОБА), так как она легкодоступна для хирургического вмешательства и, как правило, зачастую поражается при атеросклерозе, что требует дополнять шунтирование эндартерэктомией. В качестве артерии оттока выбирают проходимый, наименее измененный участок подколенной (ПКА) или берцовую артерию [17, 28, 248]. Однако по мере того, как концепции и методы шунтирования совершенствовались, использование артерии притока дистальнее ОБА, а также использование бифуркационных и секверциальных шунтов стало более распространенным [82, 206, 290].

В настоящее время, все большую популярность набирает использование глубокой бедренной артерии (ГБА) и ПБА для проксимального анастомоза. Положительной стороной выбора артерии притока дистальнее ОБА является: меньшая длина шунта, доступность аутовены в пределах доступа, снижение числа послеоперационных раневых осложнений, особенно у пациентов с ожирением; техническая простота доступа в обход послеоперационного рубца при повторных вмешательствах, интактность ОБА для последующих рентгенэндоваскулярных вмешательств на шунте и периферическом русле, более редкое поражение ГБА атеросклерозом [82].

В литературе имеются данные об использовании в качестве артерии притока наружной подвздошной артерии (НПА), ОБА, ПБА, ГБА и ПКА при формировании проксимального анастомоза [78, 82, 125, 127, 230, 239, 290]. Результаты этих

исследований показывают эквивалентную проходимость шунтов. В исследовании Shibuya Т. и соавт. (2012) 5-летняя кумулятивная первичная и вторичная проходимость составила 69,3% и 81,8% при формировании проксимального анастомоза с ОБА и 68,7% и 84,9% при формировании проксимального анастомоза с ПБА [125]. В исследовании Ballotta Е. и соавт. (2004) первичная проходимость через 1, 3 и 5 лет после операции составила: 86%, 72% и 57% в группе проксимального анастомоза с ОБА и 90%, 79% и 73% в группе проксимального анастомоза дистальнее ОБА [230]. В исследовании Tran К. и соавт. (2020) не было выявлено существенной разницы в трехлетней первичной (32,1% против 30,1%), первично-ассистированной (60,5% против 65,8%) или вторичной проходимости (62,5% против 66,7%) между ПБА против ОБА соответственно [82]. В исследовании Dorweiler В. и соавт. (2014) в качестве артерии притока использовалась ГБА. Первичная, первично-ассистированная и вторичная проходимость через 5 лет составила: 64,2%, 74,9% и 92,3% соответственно [290].

Применение бифуркационных и секвинциальных венозных шунтов с берцовыми артериями было экстраполировано из коронарной хирургии и обусловлено принципом максимальной реваскуляризации. Тем не менее, в исследовании Troisi N. и соавт. (2023) применение бифуркационных шунтов не улучшало ни проходимость, ни сохранность конечности через 2 года после операции [206].

Состояние путей оттока периферического русла рассматривается в качестве основного фактора, определяющего проходимость трансплантата и сохранение конечности [18, 21, 27, 54, 219, 226, 271]. Для оценки состояния путей оттока в России применяется балльная шкала периферического сопротивления, разработанная R. Rutherford в 1997 году [28, 248]. По результатам балльной оценки периферическое русло оценивается как хорошее (≤ 4 балла), удовлетворительное (> 4 и ≤ 7 баллов) и плохое (> 7 баллов). По данным А.В. Покровского (2013), через 2 года после операции тромбоз шунта с неудовлетворительными путями оттока

наблюдается у 40-55% больных, в то время как у больных с хорошими путями оттока только в 5-20% случаев [27].

Особое внимание в литературе уделено методу формирования анастомозов (конец-в-конец или конец-в-бок) при БПШ. Большинство поздних тромбозов шунта связаны с гиперплазией неоинтимы именно в области анастомозов [107, 160, 203]. В основе развития неоинтимальной гиперплазии лежит пролиферация и миграция гладкомышечных клеток меди, миофибробластов, прогениторных клеток-предшественников костного мозга, а также синтез коллагена и белков межклеточного матрикса [142, 159, 276]. Это приводит к локальному утолщению стенки, что морфологически проявляется стенозом или окклюзией [192].

Неоинтимальная гиперплазия является реакцией эндотелия на повреждение и связана с гемодинамическими, гуморальными и механическими факторами [89, 142]. Благодаря успехам современной науки доказано, что ключевую роль в формировании неоинтимальной гиперплазии играет напряжение сосудистой стенки и пристеночное напряжение сдвига [73]. Чем ниже скорость кровотока или выше степень стеноза, тем ниже значение напряжения сдвига и наоборот [159]. Низкое или изменяющееся значение пристеночного напряжения сдвига приводят к формированию гиперплазии неоинтимы, а также запускает в эндотелии активацию генов, ответственных за продукцию вазоактивных веществ, участвующих в воспалении и коагуляции (молекула клеточной адгезии-1 (ICAM-1), сосудистая молекула клеточной адгезии-1 (VCAM-1), P и E-селектин, моноцитарный хемотаксический белок-1 (MCP-1), трансформирующий фактор роста- β (TGF- β), тканевой фактор); оксидативном стрессе (НАДФН-оксидаза, пероксинитрит), пролиферации и апоптозе (тромбоцитарный фоктор роста – PDGF), ангиогенезе (сосудистый эндотелиальный фактор роста (VEGF), фактор роста соединительной ткани (CTGF), ангиопоэтин-2); сосудистом тонусе (эндотелин-1 (ET-1), ангиотензин-2) и ремоделировании внеклеточного матрикса (матриксная металлопротеиназа (ММР), катепсин К) [65, 135].

В работах *in vitro* и *ex vivo* начала XXI века определены зоны анастомоза, где неоинтимальная гиперплазия выражена в большей степени. К ним относятся зона сосудистого шва, «носок», «пятка», «купол» анастомоза. Авторы рассматривают это обстоятельство как особенность гемодинамики в анастомозе, характеризующуюся снижением значений пристеночного напряжения сдвига в точках турбуленции, стагнации и «отрыва» потока. Согласно результатам этих экспериментальных исследований, анастомозы конец-в-конец имеют биомеханическое и гемодинамическое преимущество перед анастомозами конец-в-бок, что должно приводить к меньшему формированию гиперплазии неоинтимы и, следовательно, к улучшению проходимости шунтов [42, 89, 107, 181].

Noedt M. и соавт. (2015) показали, что нарушение гемодинамики в анастомозе конец-в-конец сопоставимы с изменениями в анастомозе конец-в-бок [310]. В РКИ VASCAN (2005) не было выявлено различий в первичной проходимости БПШ с дистальными анастомозами конец-в-конец и конец-в-бок через один (75% против 74%), два (65% против 66%) и три (63% против 55%) года после операции соответственно [107].

Теоретическим преимуществом анастомозов конец-в-бок является придание конструкции жесткости, что препятствует деформации артерии, например устья ГБА, и нарушению в ней кровотока, а также сохраняет возможность последующего эндоваскулярного вмешательства на нативном русле в случае тромбоза шунта. В исследовании Калинина Р.Е. и соавт. (2022) наибольшее изменение угла отхождения ГБА наблюдалось при бедренно-подколенном протезировании [11].

Важным механизмом в формировании неоинтимальной гиперплазии в зоне анастомозов при использовании синтетических протезов является эластическое несоответствие соединяемых материалов, при котором создается конфликт в области соединяемых тканей. При аутовенозном шунтировании венозная стенка выступает как пластический материал, который снижает межтканевой конфликт, а ее венозный эндотелий препятствует развитию гиперплазии неоинтимы [73, 89, 142].

Большое значение в настоящее время уделяется интраоперационной травме венозной стенки во время ее забора и подготовки для шунтирования [22]. К данным факторам, оказывающим повреждающее действие на вену, относят: тепловую ишемию, чрезмерное гидравлическое и механическое растяжение, травму зажимами, маркирующие красители, растворы для хранения и другие [77, 97, 288]. Ряд исследований показал взаимосвязь между травмой стенки аутовены и проходимостью шунта в ближайшем и отдаленном послеоперационном периодах [109, 261, 264, 270].

Традиционный забор БПВ для шунтирования связан с высокой частотой раневых осложнений, которые по мнению разных авторов в хирургии периферических артерий составляют от 4% до 44% и включают инфекцию, ишемию кожных лоскутов, лимфорею, усиление послеоперационной боли, удлинение срока госпитализации и увеличение расходов на лечение [85, 110]. В 1994 году Lumsden A.V. и соавт. предложили эндоскопический способ забора БПВ [248]. Данный способ отражал тенденцию к менее инвазивному подходу хирургического вмешательства, а также уменьшению числа местных осложнений. Первоначальные сообщения демонстрировали сопоставимые показатели проходимости аутовен, забранных эндоскопическим методом по сравнению с традиционным, при БПШ [112, 121]. Позднее появилось множество исследований, свидетельствующих о снижении отдаленной проходимости и увеличении повторных вмешательств на шунте при эндоскопическом методе [110, 111, 178, 209]. В исследовании Eid R.E. и соавт. (2014) первичная проходимость аутовенозных шунтов в группе эндоскопического метода забора вены была значимо ниже, чем в группе открытого и составила 43,2% против 69,4% через 3 года [111]. Схожие результаты были получены в исследовании Mirza A.K. и соавт. (2018) – первичная и первично-ассистированная проходимость аутовены через 5 лет была выше в группе традиционного открытого забора аутовены и составила 62,8% против 47% и 81,2% против 64,3% [110]. В то время как в исследовании Kronick M. и соавт (2019) эндоскопический забор аутовены приводил к улучшению

первичной и вторичной проходимости шунта, что по их мнению связано с опытом оперирующего хирурга [126]. В мета-анализе Guo Q. и соавт. (2021) не выявлено различия в первичной проходимости и осложнениях со стороны раны между открытым и эндоскопическим способом забора аутовены для БПШ [140].

Интраоперационное использование инструментальной визуализации зоны реконструкции, таких как ангиография или ультразвуковое дуплексное ангиосканирование, выявляет в 15,3% случаев такие патологические изменения шунта, как низкий объемный кровоток, локальные стенозы в области клапанов и анастомозов, перекручивание, сохраненные притоки, пристеночный и сегментарный тромбоз [56, 162]. Таким образом, использование интраоперационной диагностики является полезным методом, направленным на улучшение результатов лечения. Тем не менее, в исследовании Tan T.-W. и соавт. (2014) рутинное использование интраоперационной ангиографии или ультразвука не улучшало первичную проходимость БПШ ни через 1 месяц, ни через год по сравнению с селективной визуализацией [242]. По данным Fisker L. и соавт. (2020) рутинное дуплексное сканирование аутовенозного шунта через 6 недель, 3 и 12 месяцев после операции выявляет у каждого четвертого больного критические стенозы, требующие повторного вмешательства [277].

Деадаптивное ремоделирование аутовены, включающее чрезмерное утолщение стенки и сужение просвета в результате неоинтимальной гиперплазии, является основным механизмом нарушения проходимости аутовенозного шунта в средне-отдаленные сроки после операции. Механизм адаптации вены к артериальной гемодинамике (артериализация) при аутовенозном шунтировании и факторы, влияющие на него, будут изложены далее.

1.2. Патогенетические механизмы артериализации аутовены

Шунт из аутовены (БПВ), в отличие от синтетического протеза, является аутологичным сосудистым каналом, который состоит из соединительнотканного каркаса и имеет функциональную эндотелиальную выстилку, а также реагирует на

гемодинамические и биологические стимулы и сигналы окружающих тканей [193]. После аутовенозного шунтирования стенка вены должна претерпеть ряд структурных и функциональных изменений для стабилизации артериальных гемодинамических сил [215]. Эти изменения, называемые в литературе «артериализацией», характеризуются сложным многофакторным процессом и включают: повреждение эндотелия, воспалительную реакцию, ремоделирование стенки в результате реорганизации соединительнотканной матрицы, клеточной пролиферации и апоптоза, образование неоинтимы, а также изменение функционального состояния венозного эндотелия [241, 300, 302]. Сумма этих процессов является адаптивной реакцией и приводит к изменениям физических и биомеханических свойств артериализованной вены [100]. В ряде случаев данная реакция приобретает патологический гиперреактивный характер, что приводит к дезадаптивному ремоделированию стенки венозного шунта и развитию рестеноза или тромбоза, который по данным литературы встречается у каждого третьего больного в течение 5 лет [63, 186].

Согласно современным представлениям, процесс артериализации аутовены складывается из трех измеримых во времени периодов:

- 1) Воспаление;
- 2) Ремоделирование стенки вены;
- 3) Восстановление функционального состояния эндотелия (Рисунок 2).

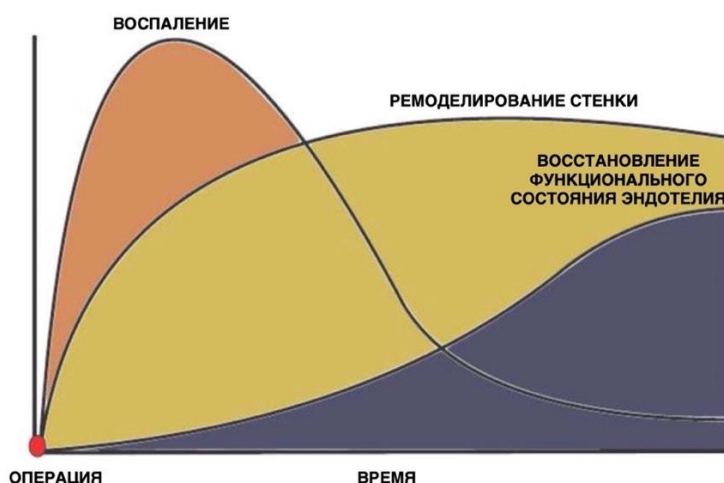


Рисунок 2 – Временные периоды артериализации аутовенозного шунта (Owens C.D. и соавт., 2015, с изменениями) [300]

Процесс артериализации начинается с момента повреждения венозной стенки во время операции [104]. Травма вены, связанная с выделением, подготовкой и имплантацией в артериальное русло затрагивает всю длину шунта и отличается от любого другого известного сосудистого повреждения [270, 300]. Во время выделения БПВ нарушается питание и иннервация стенки вены, за счет повреждения *vasa vasorum*, нервов и лимфатических коллекторов адвентиции [77]. Стенка аутовены находится в состоянии гипоксии, что приводит к высвобождению провоспалительных цитокинов (фактора некроза опухоли- α (TNF- α), интерлейкинов-1, 6, 8) и факторов роста и адгезии (PDGF, MCP-1, ICAM-1, VCAM-1 и других) [148, 155, 303]. Дальнейшее повреждение эндотелия вены происходит в результате разрушения клапанов, формирования анастомозов, перевязки притоков, чрезмерного растяжения стенки [254]. Доказано, что растяжение стенки вызывает нарушение межклеточных контактов эндотелиоцитов, разрыв наружной и внутренней эластических мембран, повреждение и апоптоз ГМК меди и последующей их клеточной пролиферацией и реорганизацией белков экстрацеллюлярного матрикса [9, 72, 257, 300]. Эти обстоятельства предрасполагают к активации и миграции клеток крови и периваскулярного пространства в стенку вены, где они участвуют в процессе воспаления и ремоделирования [193]. В последующем происходит реперфузионное повреждение стенки вены активными формами кислорода в результате активации окислительного стресса во время пуска кровотока по шунту [13, 76, 154]. Таким образом, интенсивное механическое (операционная травма), физическое (артериальная гемодинамика) и биологическое (эндотелиотропные медиаторы и факторы роста) повреждение затрагивает все слои и длину венозной стенки.

Перемещенная в артериальное русло венозная стенка подвергается действию пульсирующего артериального кровотока. В настоящее время известны гемодинамические факторы, оказывающие влияние на стенку вены в артериальной циркуляции – это пристеночное напряжение сдвига и четыре вида напряжения сосудистой стенки: циркулярное, продольное, радиальное (сжимающее) и

пульсирующее [58, 73, 297, 300]. Из воздействующих гемодинамических факторов на стенку пристеночное напряжение сдвига является самым значимым. Устойчивое ламинарное напряжение сдвига оказывает благоприятное действие на ЭК, ингибируя адгезию лейкоцитов, способствуя производству вазоактивных медиаторов, ограничивая пролиферацию ГМК и реорганизацию белков межклеточного матрикса [275]. Напротив, изменяющееся напряжение сдвига и турбулентность, связанные с анастомозами, клапанами, притоками и локальными стенозами или вариксами вены, имеют противоположный эффект [89, 159, 192]. В экспериментальных исследованиях показано, что толщина артериализованной вены обратно пропорциональна величине пристеночного напряжения сдвига на поверхности ЭК [104]. Вены, подвергнутые воздействию меньшего значения пристеночного напряжения сдвига, имели больший слой неоинтимы через 4 недели после имплантации [241]. Вены, имплантированные в артериальную циркуляцию, демонстрировали утолщение стенки, тогда как вены, имплантированные в венозную – не изменяли свою толщину. Обратное перемещение артериализованных вен в венозную циркуляцию приводило к регрессу толщины неоинтимы [60, 149, 241, 302]. Отсюда можно сделать вывод, что именно артериальная гемодинамика, а не операционная травма является основным патогенетическим механизмом артериализации аутовены.

Клеточные и молекулярные изменения при артериализация венозной стенки включают 5 этапов:

- 1) адгезия, активация и агрегация тромбоцитов;
 - 2) активация воспаления;
 - 3) активация коагуляционного каскада;
 - 4) активация и миграция ГМК;
 - 5) пролиферация ГМК и реорганизация экстрацеллюлярного матрикса
- (Рисунок 3).

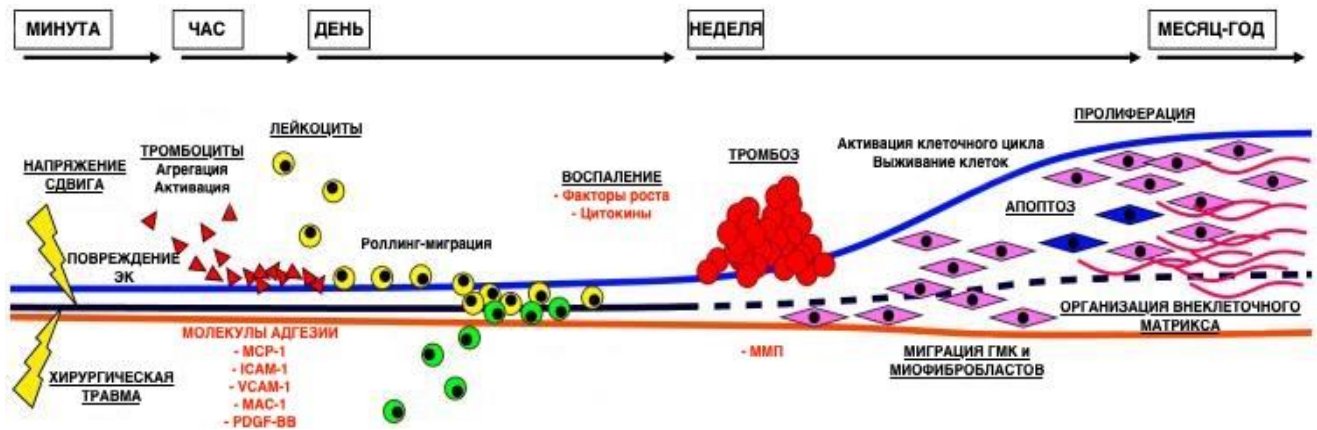


Рисунок 3 – Клеточные и молекулярные механизмы артериализации венозной стенки. MCP-1 – моноцитарный хемотаксический протеин-1; ICAM-1 – внутриклеточная молекула адгезии-1; VCAM-1 – сосудистая молекула клеточной адгезии-1; MAC-1 – макрофагальный антиген-1; PDGF-BB – тромбоцитарный фактор роста BB; ММП – матриксные металлопротеиназы (Muto A. и соавт., 2010, с изменениями) [193]

Гистологические исследования показывают, что в течение 24 часов после имплантации в артериальную циркуляцию ЭК венозного трансплантата отсутствуют или повреждены [90, 257, 296, 300]. Поврежденные эндотелиоциты теряют свою барьерную функцию и не способны синтезировать вазоактивные медиаторы, в частности оксид азота II (NO) [10, 76]. На поверхности интимы определяются волокна коллагена, эластина и другие белки соединительнотканного матрикса [189]. Обнажение субэндотелиальных волокон в месте повреждения эндотелия приводит к адгезии и агрегации тромбоцитов, эритроцитов и фибрина [257]. Активированные тромбоциты высвобождают цитокины и другие вазоактивные медиаторы и факторы роста клеток: фактор роста фибробластов (bFGF), инсулиноподобный фактор роста (IGF-1), PDGF, TGF- β , VEGF, ИЛ-1, 6 и 8; тромбин, тромбоксан A2 и другие [123, 160, 252, 275].

Отек субэндотелиального слоя и меди, а также их инфильтрация воспалительными клетками происходит в первые часы после операции [90, 300]. Воспаление в стенке трансплантата инициируется экспрессией молекул адгезии после активации тромбоцитов в месте повреждения эндотелия. Адгезия, роллинг и

активация лейкоцитов происходят за счет взаимодействия лейкоцитарного Р-селектин-гликопротеинового лиганда-1 и Р-селектина на тромбоцитах, прикрепленных к ЭК. Активированные лейкоциты мигрируют в стенку аутовены в результате взаимодействия с молекулами адгезии, такими как MCP-1, VCAM-1, ICAM-1, Mac-1 и PDGF [155, 249]. Известно, что степень миграции лейкоцитов является важным фактором утолщения венозного трансплантата [303]. В это время в адвентиции обнаруживают фрагментацию и разрывы коллагеновых и эластиновых волокон, тромбоз *vasa vasorum* [257, 296].

Повреждение эндотелия активирует каскад коагуляции [193, 247, 282]. Известно, что локальное тромбообразование в месте повреждения эндотелия венозного шунта возникает в результате контакта белков субэндотелиального матрикса с циркулирующей кровью [164]. При этом тканевой фактор (TF) является ключевым медиатором коагуляции в месте повреждения стенки вены, максимальная экспрессия которого отмечается в субинтимальном слое на 3 сутки [103]. TF инициирует каскад коагуляции путем активации VII/VIIa фактора, активация которого, в свою очередь, приводит к образованию IXa и Xa факторов, активации тромбоцитов и образованию тромбина, который является сильнейшим индуктором пролиферации ГМК [59, 247, 254]. Таким образом, чрезмерная активация TF может инициировать тромбоз шунта в раннем послеоперационном периоде и повлиять на артериализацию в отдаленном периоде. Тромбозу шунта на данном этапе препятствуют антикоагулянтные белки тромбомодулин (ТМ) и активированный протеин С (АРС), которые препятствуют образованию фибрина и инактивируют факторы свертывания [103, 165, 282].

В физиологических условиях во всех слоях венозной стенки отмечаются низкие показатели клеточной пролиферации и апоптоза [9, 193, 275]. Сократительный фенотип ГМК меди поддерживается в результате взаимодействия ГМК, белков внеклеточного матрикса (ВКМ) и факторов роста [93]. Известно, что в физиологическом состоянии TGF- β ингибирует пролиферацию ГМК и стабилизирует ВКМ, который служит барьером для

миграции ГМК [123, 128, 182]. В результате механического и гемодинамического повреждения, а также ишемии/реперфузии стенки вены до 70% ГМК медики подвергается апоптозу и некрозу, а оставшиеся ГМК имеют серьезные структурные изменения, включающие клеточную гипертрофию, набухание митохондрий, образование везикул, увеличение количества эндоплазматического ретикулума и комплекса Гольджи [257, 300]. Несмотря на потерю большого количества ГМК, оставшиеся вступают в клеточный цикл и изменяют свой фенотип. В течение одной недели после имплантации аутовены в артериальное русло ГМК меняют сократительный фенотип на пролиферативный и мигрируют в субинтимальный слой из медики, где подвергаются быстрой пролиферации и росту с образованием неоинтимы [49, 262].

В настоящее время доказано влияние факторов роста на миграцию и пролиферацию ГМК в процессе формирования неоинтимы венозного трансплантата [262]. К данным факторам роста относят: TGF- β , VEGF, bFGF, IGF-1 и PDGF [265]. Большинство рецепторов факторов роста представляют собой тирозинкиназы трансмембранного типа, которые активируют внутриклеточные сигнальные пути, контролирующие транскрипцию генов, метаболизм, миграцию, пролиферацию и апоптоз клеток [293]. К ним относятся: сигнальный путь митоген-активируемых протеинкиназ (MAPK), включающий киназы, регулируемые внеклеточным сигналом (ERK 1/2/5), JNK и p38 и сигнальный путь PI3K/АКТ/mTOR, включающий фосфатидилинозитол-3 киназу (PI3K), протеинкиназу В (Akt/ПКВ) и мишень рапамицина млекопитающих (mTOR) [49, 298]. Tierney J. и соавт. (2021) показали, что блокирование MAPK-2 приводило как к уменьшению венозной неоинтимальной гиперплазии, так и снижению переключения фенотипа ГМК с сократительного на синтетический в культуре клеток, эксперименте и БПВ *ex vivo* [280].

Помимо ГМК медики в формировании неоинтимы венозных трансплантатов принимают участие эндотелиоциты, миофибробласты, прогениторные клетки-предшественники костного мозга и другие [212, 221, 275, 276]. Deng Y. и соавт.

(2007) установили, что морфологически структура неоинтимы артериализованной вены представлена эндотелиоцитами венозного происхождения, ГМК донорской артерии и циркулирующими клетками-предшественниками [212].

Деградация ВКМ является необходимым процессом для миграции ГМК в субинтимальный слой и формирования неоинтимы [93, 128]. Доказано, что матриксные металлопротеиназы (ММП) являются ключевыми ферментами в деградации и ремоделировании ВКМ в стенке артериализованной вены из-за их способности расщеплять желатин и коллаген [102, 189]. Базальная мембрана интимы сосудов состоит в основном из коллагена и ламинина и представляет собой физиологический барьер для миграции ГМК меди [10, 275]. В культуре клеток и экспериментальной модели артериализации вены ММП-2 и 9 вызывают разрушение базальной мембраны вследствие деградации коллагена IV типа, индуцируют миграцию и пролиферацию ГМК и усиливают гиперплазию неоинтимы, в отличие от тканевого ингибитора металлопротеиназы-2 (ТИМП-2), который уменьшает образование неоинтимы [189, 237]. Увеличение содержания волокнистых компонентов ВКМ, в основном коллагена, происходит через 3-4 недели после операции, что свидетельствует о фиброзной трансформации стенки вены [128].

В экспериментальных моделях эндотелиальный монослой восстанавливается через 10-21 день. Однако считается, что эндотелий остается дисфункциональным, на что указывает гипертрофия органелл клеток, экспрессия молекул адгезии на поверхности и нарушение продукции вазоактивных медиаторов [90, 257, 275, 296].

В настоящее время имеется ограниченная информация о роли ремоделирования стенки вены в развитии осложнений в раннем и отдаленном послеоперационном периодах аутовенозных реконструкций. Ремоделирование стенки венозного трансплантата характеризуется морфологическими и физическими изменениями, которые включают раннее расширение просвета, а также утолщение и изменение эластических свойств стенки вены, заключающееся в повышении ее жесткости [100, 152, 281, 300].

В ряде исследований было показано, что наибольшее ремоделирование венозного трансплантата происходит в первые 30 дней послеоперационного периода [100, 104, 281]. Gasper W.J. и соавт. (2013) показали, что в течение 1 месяца после операции просвет вены увеличивается на 24% с $3,9 \pm 1,0$ мм до $4,7 \pm 1,1$ мм, а также на 35% происходит утолщение стенки с $0,47 \pm 0,03$ мм до $0,64 \pm 0,07$ мм. В период с 3 по 12 месяцы диаметр просвета и толщина стенки артериализованной вены существенно не изменяются [281]. Изменение просвета аутовены в течение 1 месяца имело прямую корреляцию с исходным напряжением сдвига и обратную корреляцию с активностью системного воспаления и С-реактивного белка [104]. В исследовании Owens S.D. и соавт. (2006) жесткость вены первоначально уменьшалась с $2,0 \pm 0,6$ Mdynes/cm во время операции до $1,8 \pm 0,3$ Mdynes/cm в 1 месяц, а затем быстро росла с 1 по 3 месяц до $3,3 \pm 0,8$ Mdynes/cm, что отражало реорганизацию матричных белков. В среднем артериализованная вена резко увеличивалась в жесткости примерно на 65% в период от 3 до 6 месяцев [100]. Учитывая, что стенка вены состоит из 3 основных компонентов: ГМК, эластина и коллагена, данное обстоятельство можно объяснить увеличением образования коллагена [128]. Это наблюдение прекрасно дополняют экспериментальные гистологические данные, в которых толщина стенки артериализованной вены в течение первых 6 месяцев увеличивается за счет фиброзной и гладкомышечной неоинтимальной гиперплазии [90, 257].

Согласно результатам данных исследований, степень ремоделирования аутовены в течение первого месяца тесно ассоциируется с первичной проходимостью шунта. По результатам 30-дневного периода наблюдения ремоделирование трансплантатов классифицируют на плохое (увеличение просвета менее 5%), удовлетворительное (от 5% до 25%) и хорошее (более 25%). Многофакторная модель пропорциональных рисков Кокса показала, что аутовены с плохим ремоделированием в 14 раз имеют повышенный риск тромбоза через 2 года, по сравнению с трансплантатами, которые увеличивают диаметр просвета на 25% и более в течение первого месяца [281, 300]. На основании

полученных результатов можно сделать вывод, что раннее ремоделирование венозного трансплантата является решающим фактором проходимости шунта в отдаленном послеоперационном периоде.

Восстановление функционального состояния венозного эндотелия представляет собой третью и конечную стадию артериализации аутовенозного шунта, после воспаления и ремоделирования стенки [300]. Повреждение эндотелия на начальных этапах артериализации венозных шунтов непременно приводит к нарушению производства сосудистых медиаторов, участвующих в различных процессах в сосудистой системе. В настоящее время известно, что зрелые артериализованные венозные трансплантаты экспрессируют на своей поверхности рецепторы и секретируют эндотелиотропные медиаторы, участвующие в поддержании гомеостаза [135, 302]. Однако, точные временные рамки восстановления синтетической способности эндотелия артериализованной вены и ее влияние на показатели проходимости шунта в отдаленном периоде в настоящее время неизвестны.

Многочисленные исследования *in vivo* и *in vitro* показали, что артериализованные венозные шунты способны к эндотелий-зависимой вазодилатации под действием вазоактивных медиаторов, но в меньшей степени, чем артерии [152]. Это связано как с гистологическими особенностями строения венозной стенки, так и с физиологией венозного кровотока. В исследовании Ку D. и соавт. (1991) венозные трансплантаты изменяли сосудистый тонус, степень которого варьировала в пределах одного образца, что указывает на местную гетерогенность в производстве вазодилататоров по ходу трансплантата. Шунты с наиболее тяжелым окклюзионным поражением имели наименьшую эндотелий-зависимую релаксацию [172]. Эти результаты свидетельствуют о том, что выработка эндотелий-специфичных медиаторов не является постоянной по всей длине венозного трансплантата, и что нарушение проходимости шунта ассоциируется с эндотелиальной дисфункцией. Owens K. с соавт. (2010) определили эндотелий-зависимую вазодилатацию, опосредованную NO, в

аутовенозных БПШ через 1 год после операции. Поток-опосредованная дилатация (FMD-тест) венозного шунта составила $5,28\% \pm 3,1\%$ и приводила к увеличению объемного кровотока на 233%. Специфичность NO, как медиатора вазодилатации, была установлена внутривенным введением ингибитора синтетазы оксида азота (NOS) N^G -монометил-L-аргинина (L-NMMA), под действием которого вазодилатация отсутствовала во всех венозных шунтах [152].

Гетерогенный характер производства эндотелий-специфичных медиаторов по всей длине трансплантата может объяснить природу локального повреждения большинства аутовенозных шунтов. Наиболее часто окклюзии и стенозы аутовены наблюдаются в области анастомозов, а также в местах клапанов и крупных притоков, что объясняется особенностями гемодинамики в данных участках [192, 263]. Локальный дефицит NO в местах существовавшего повреждения венозного эндотелия, ишемическое и механическое повреждение стенки в момент выделения, подготовки и формирования анастомозов, а также артериальный пульсирующий кровоток высокого давления и пристеночного напряжения сдвига будут приводить к прогрессирующему нарушению функции эндотелия [76, 193]. Эндотелиальная дисфункция будет приводить к прогрессированию неоинтимальной гиперплазии и нарушению ремоделирования шунта, в результате чего стенка в месте повреждения будет утолщаться с уменьшением просвета, создавая значимый гемодинамический стеноз, что приведет к тромбозу шунта [161].

По данным литературы, производство эндотелиотропных медиаторов венозным эндотелием может быть снижено до 6 месяцев после операции, что соответствует периоду морфологического ремоделирования стенки вены [300]. Таким образом, можно предположить, что в период с 1 по 6 месяц основным патофизиологическим механизмом дезадаптивного ремоделирования аутовенозного шунта является нарушение функционального состояния венозного эндотелия.

1.3. Биохимические маркеры функционального состояния эндотелия

Эндотелий сосудов представлен монослоем эндотелиальных клеток (ЭК), которые имеют гетерогенную структуру в различных участках сосудистого русла и выполняют широкий спектр функций в организме человека [7, 9, 10]. ЭК синтезируют огромное количество медиаторов, участвующих в поддержании сосудистого тонуса (NO, простациклин, эндотелиальный гиперполяризующий фактор, эндотелин-1, тромбоксан A₂, ангиотензин II); коагуляции (NO, простациклин, простагландин E₂, тромбомодулин, ингибитор пути тканевого фактора, тканевой активатор плазминогена (t-PA), урокиназа, антитромбин III, протеин C (PC) и S (PS), рецептор протеина C (RPC), фактор фон Виллебранда (vWF), тканевой фактор (TF), ингибиторы активатора плазминогена (PAI-1 и PAI-2), АДФ и АТФ, тромбоксан A₂, фибронектин (FN), тромбоспондин); воспалении (молекулы межклеточной адгезии (ICAM-1 и ICAM-2), молекула адгезии сосудистого эндотелия (VCAM-1), P и E-селектины, фактор некроза опухоли (TNF), С-реактивный белок, интерлейкины (ИЛ - 1, 4, 6, 8, 10), тромбоцитарный фактор роста (PDGF), NO, синтаза оксида азота), а также миграции, пролиферации и апоптозе клеток (сосудистый эндотелиальный фактор роста (VEGF), фактор роста фибробластов (bFGF), фактор роста тромбоцитов (PDGF), инсулиноподобный фактор роста (IGF-1), трансформирующий фактор роста (TGF-β), эпидермальный фактор роста (EGF) и другие) [3, 10, 88, 113, 155, 203, 249, 273, 294, 303].

В настоящее время под эндотелиальной дисфункцией (ЭД) понимают тяжелое, иногда необратимое нарушение производства медиаторов, вырабатываемых эндотелием, или их эффектов в сосудистой системе, характеризующееся изменениями в сторону активации процессов воспаления, вазоконстрикции, пролиферации, гиперкоагуляции и апоптоза [4, 12, 15, 88, 161, 247, 273, 294].

В данном разделе основное внимание уделено биомаркерам ЭД, участвующим в процессе адаптации венозной стенки в артериальном русле

(артериализации), изучению которых посвящена данная работа. К ним относятся: оксид азота II, эндотелин-1, сосудистый эндотелиальный фактор роста A, тромбомодулин и фибронектин.

1.3.1. Оксид азота II

Большое количество исследований посвящено изучению оксида азота II (NO), играющего важную роль во многих физиологических и патологических сердечно-сосудистых событиях у человека [20, 76].

NO образуется из L-аргинина под действием синтетаз оксида азота (NOS). Выделяют три изоформы NOS: нейрональная - I (nNOS), индуцибельная - II (iNOS) и эндотелиальная - III (eNOS). Механизм действия NO связан с проникновением в различные клетки, где он активирует гуанилатциклазу с образованием циклического гуанозинмонофосфата, что ведет к вазодилатации сосудов, снижению агрегации тромбоцитов, адгезии лейкоцитов, пролиферации гладкомышечных клеток и множества других функций [76, 134, 204].

Снижение секреции и эффектов NO в эндотелии сосудов в настоящее время рассматривается основным маркером развития ЭД [4, 15, 24, 113, 273]. Известно, что базальная секреция NO венозными ЭК ниже по сравнению с артериальными [270]. Хирургическая травма стенки вены, а также артериальная гемодинамика приводят к повреждению ЭК, что сопровождается нарушением производства или эффектов NO [215].

Различные формы NOS по-разному участвуют в образовании, метаболизме и реализации эффектов NO. Наибольший практический интерес представляет изучение активности eNOS при адаптации аутовены к артериальной среде, как основной изоформы, участвующей в патогенезе ЭД. Ингибирование eNOS и снижение образования и биодоступности NO ускоряет пролиферацию и миграцию ГМК, что приводит к неоинтимальной гиперплазии и дезадаптивному ремоделированию венозного шунта [14, 55, 76, 193, 259].

eNOS в основном образуется эндотелиоцитами [260]. Большая часть eNOS связана с кавеолой – специализированной структурой цитоплазматической мембраны ЭК [9, 70]. Основным структурным белком кавеолы – кавеолин-1 (Cav-1) является физиологическим ингибитором активности eNOS, приводя к снижению базальной секреции NO в условиях покоя [204, 301]. В ряде исследований показано, что артериализованные венозные трансплантаты человека и экспериментальных животных морфологически отличаются утолщенной стенкой, а функциональное состояние эндотелия характеризуется снижением активности Cav-1 и увеличением eNOS, а также увеличением секреции NO по сравнению с нативной веной [118, 120, 234].

1.3.2. Эндотелин-1

Эндотелин (ЕТ) продуцируется ЭК и является самым мощным известным вазоконстриктором сосудов человека [116]. Выделяют три изоформы: ЕТ-1, 2 и 3. ЕТ-1 является наиболее распространенной молекулой в сосудистой системе человека. Основным источником его являются эндотелиоциты, а также ГМК, эпителиальные клетки, фибробласты, макрофаги, моноциты и другие [67].

ЕТ-1 образуется в результате протеолитического расщепления Big-ЕТ-1 под действием мембраносвязанной металлопротеиназы – эндотелин-превращающего фермента-1 (ЕСЕ-1) [116]. Выделяют два пути синтеза ЕТ-1: базальный и стимулированный. В физиологическом состоянии ЕТ-1 синтезируется в небольших секреторных везикулах цитоплазмы ЭК, откуда непрерывно высвобождается на низком базальном уровне. За регуляцию стимулированной секреции ЕТ-1 отвечают тельца Вайбеля-Паладе. Эти структуры дегранулируют в результате внешнего физического или химического стимула, высвобождая ЕТ-1 [169]. К факторам, стимулирующим образование и выделение ЕТ-1 из ЭК относят: гипоксию, оксидативный стресс, воспаление, изменяющееся напряжение сдвига и вазоактивные медиаторы, такие как тромбин, инсулин, циклоспорин, адреналин, TGF β , ангиотензин II, брадикинин, кортизол, ИЛ, ЛПНП и другие. К факторам, ингибирующим метаболизм ЕТ-1 относят: NO, PGI₂, натрийуретический пептид и

другие [116, 167, 169]. Доказано, что напряжение сдвига является критическим регулятором баланса между производством ET-1 и NO в ЭК [76, 241].

В организме человека эффекты ET реализуются рецептор-опосредованным образом [113]. В настоящее время идентифицированы два типа трансмембранных рецепторов ET, связанных с G-белками: эндотелиновый рецептор А (ETAR) и В (ETBR). Особенностью рецепторов является различная локализация, эффекты и сродство к изоформам ET [185]. ETAR является высокоаффинным для ET-1 и в меньшей степени для ET-2 и ET-3, в отличие от ETBR, который проявляет сходное сродство для всех изоформ ET [67]. ETAR расположены на ГМК, в то время как ETBR на эндотелии сосудов и в меньшей степени на ГМК. Связывание ET-1 с ETAR в ГМК приводит к увеличению продукции цАМФ и накоплению внутриклеточного кальция, что, в свою очередь, вызывает длительную вазоконстрикцию [201]. Напротив, активация ETBR на ЭК ингибирует образование цАМФ и стимулирует высвобождение вазодилаторов, в первую очередь NO, действующих на ГМК, способствуя вазодилатации [184]. Вазоконстрикторный эффект ETAR обычно преобладает над активацией ETBR [76] (Рисунок 4).

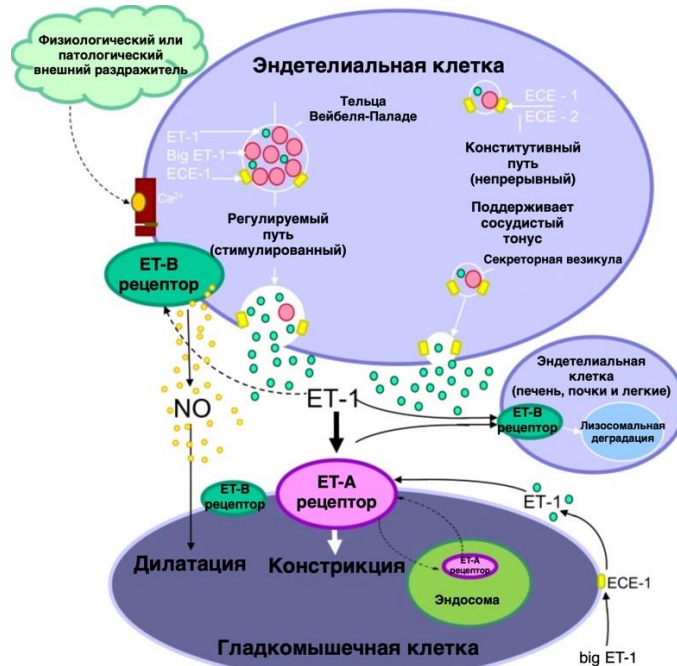


Рисунок 4 – Эффекты эндотелиновых рецепторов А и В. ET-1 – эндотелин-1;

ECE-1 и 2 – эндотелин-превращающий фермент-1 и 2; big ET-1 – большой эндотелин-1; NO – оксид азота (Davenport A. и соавт., с изменениями, 2016) [116]

Эффекты ET-1, опосредованные активацией ETAR и ETBR, были определены в различных работах прошлого века в культуре клеток и эксперименте, в коронарных и периферических артериях, а также подкожной вене человека и аутовенозном шунте [116, 184]. ET-1 оказывает выраженную вазоконстрикцию в результате постепенного, но длительного и дозозависимого сокращения ГМК через активацию ETAR [135]. Eguchi D. и соавт. (1997) в экспериментальной модели венозного шунтирования бедренной артерии показали, что ET-1 вызывает одинаковое сокращение в вене, артериализованной вене и бедренной артерии. Причем, бедренная артерия экспрессировала преимущественно ETAR, вена – ETAR и ETBR, в то время как в артериализованных венозных трансплантатах экспрессия ETBR была резко снижена, а экспрессия ETAR оставалась неизменной [98].

Дальнейшие исследования показали влияние ET-1 на пролиферацию ГМК сосудов [232]. Masood I. и соавт. (1997) доказали роль ET-1 в гиперплазии неоинтимы подкожной вены *in vitro*. Стимуляция органной культуры подкожной вены ET-1 активирует синтез ДНК в ГМК, что приводит к увеличению толщины неоинтимы и индекса пролиферации ГМК по сравнению с контролем. Данный эффект обусловлен подавлением ETBR и является частью адаптивного ответа, связанного с артериализацией аутовены [188].

Уровни ET-1 были широко изучены в качестве потенциальных маркеров риска сердечно-сосудистых событий [115, 167, 198]. Miralles J. и соавт. (2010) выявили статистически значимое увеличение концентрации ET-1 в крови больных с ЗПА по сравнению со здоровыми добровольцами, а также отрицательную корреляцию со стадией заболевания. У пациентов с перемежающейся хромотой уровень ЭТ был значимо выше, по сравнению с пациентами с критической ишемией [208]. В исследовании Dakhel A. и соавт. (2021) высокий уровень ET-1 ассоциировался как с развитием ЗПА, так и со смертностью [294].

1.3.3. Сосудистый эндотелиальный фактор роста А

Сосудистый эндотелиальный фактор роста (VEGF) представляет собой гликопротеин с молекулярной массой 45 кДа и является одним из ключевых медиаторов васкулогенеза, неоангиогенеза, эмбрионального развития и ЭД [72, 99, 124, 168]. Потеря единственного аллеля гена VEGF достаточна для того, чтобы вызвать раннюю эмбриональную летальность вследствие нарушения образования сосудистой системы [251].

VEGF представляет собой семейство из семи факторов роста эндотелия: VEGF-A, B, C, D, E, F и PlGF. VEGF-A является наиболее специфическим фактором роста для артерий и вен и ключевым регулятором физиологического и патологического ангиогенеза. Описано восемь изоформ VEGF-A (VEGF-121, 145, 148, 162, 165, 183, 189 и 206), распространенность которых варьирует в разных тканях человека [51, 151].

VEGF-A секретируется ЭК, ГМК, фибробластами, тромбоцитами, нейтрофилами, макрофагами, клетками множества опухолей. Секреция индуцируется ишемией, окислительным стрессом, воспалением, факторами роста, цитокинами, пристеночным напряжением сдвига, онкогенами и другими [252]. VEGF-A стимулирует образование и рост сосудов из дифференцированных ЭК, обеспечивает выживаемость и восстановление эндотелия, ингибирует пролиферацию ГМК, активирует синтез эндотелий-специфических медиаторов [79, 217].

Доказана роль VEGF-A при злокачественных новообразованиях, диабетической ретинопатии, ревматоидном артрите, псориазе, атеросклерозе, хронических заболеваниях вен [295].

VEGF-A вызывает широкий спектр эффектов в сосудистой системе. Клеточные эффекты, в основном, обусловлены связыванием с родственными рецепторами [51, 252, 291]. Ангиогенные эффекты VEGF-A зависят от стимуляции специфических эндотелиальных рецепторов FLT-1 и KDR-1. В отличие от растворимых эндотелиальных рецепторов VEGF-A – VEGFR-1 и VEGFR-2,

которые проявляют антагонистическую ингибирующую активность на ангиогенез [246, 304]. В настоящее время известно, что в норме антиангиогенные факторы преобладают над проангиогенными [53, 291]. У пациентов с ЗПА происходит нарушение баланса в сторону увеличения в крови содержания проангиогенных факторов. Причем содержание VEGF-A имеет прямую корреляцию с тяжестью ишемии конечности. Findley и соавт. (2008) выявили достоверные различия в уровнях VEGF-A между группами пациентов с перемежающейся хромотой и критической ишемией [225]. Stehr и соавт. (2010) сообщили о более высоких концентрациях VEGF-A при IV стадии ХИНК по классификации Фонтейна [295]. По данным Калинина Р.Е. и соавт. (2020) экспрессия VEGF-A₁₆₅ в стенке артерии у пациентов с ОААНК при IV стадии заболевания по А.В. Покровскому-Фонтейну достоверно была выше на 42,8%, чем при III стадии [40].

Несмотря на высокое содержание VEGF-A у больных с ЗПА, компенсации кровообращения в конечности не происходит, что говорит о тяжелом нарушении функционального состояния эндотелия вследствие нарушения ангиогенеза и микроциркуляторной дисфункции [37].

В настоящее время доказано, что активация экспрессии VEGF-A опосредует нормальную адаптацию венозного трансплантата в артериальном русле. Экспрессия VEGF-A в стенке артерии выше, чем в вене, однако при артериализации аутовены VEGF-A в ее стенке увеличивается до уровня артерий [40]. Уровень VEGF-A сильно повышается в стенке артериализованной вены после воздействия артериального потока и снижается к 21 дню [302]. Данные эффекты VEGF-A обусловлены влиянием на пролиферацию эндотелиоцитов и ускоренную реэндотелизацию стенки венозного шунта, активацию eNOS и повышение продукции NO, изменение активности факторов роста и пролиферацию ГМК [46, 51, 151, 252].

1.3.4. Тромбомодулин

Тромбомодулин (ТМ, CD141) представляет собой трансмембранный гликопротеин 1 типа с молекулярной массой 70-100 кДа [174, 187]. Экспрессируется на поверхности ЭК большинства кровеносных сосудов, а также других тканях и клетках и является физиологическим антикоагулянтом [174, 308].

ТМ, являясь рецептором тромбина на ЭК, связывает и изменяет специфичность тромбина в результате образования тромбин-тромбомодулинового комплекса. Данный комплекс предотвращает тромбин-опосредованное расщепление фибриногена и последующее образование фибринового сгустка, одновременно обеспечивая ферментативную активацию циркулирующего в крови протеина С. Активированный протеин С (АРС) протеолитически деградирует Va и VIIIa факторы каскада коагуляции, тем самым ингибирует дальнейшее образование тромбина [87, 122, 282] (Рисунок 5).

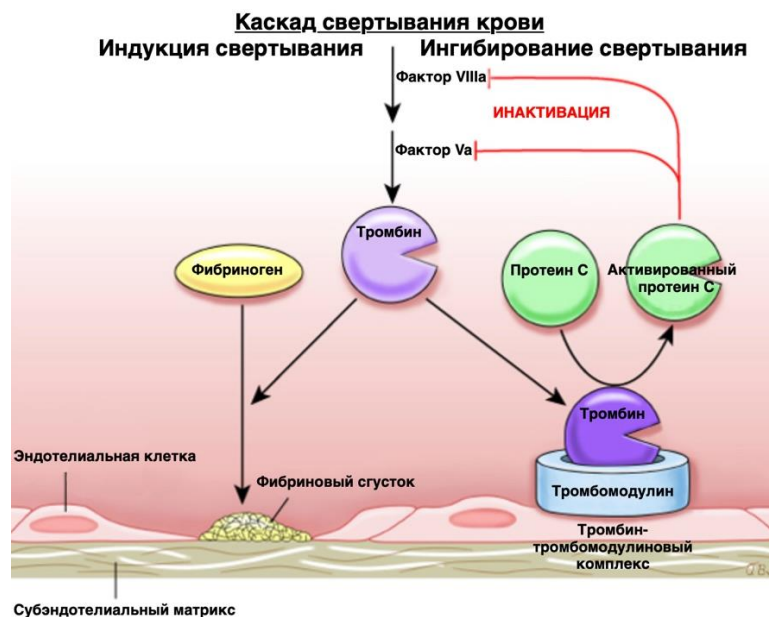

Рисунок 5 – Антикоагулянтная роль тромбомодулина в эндотелии (Gonzalez E. и соавт., с изменениями, 2014) [287]

Согласно литературным данным, ТМ играет важную роль в поддержании функционального состояния эндотелия, обладая антикоагулянтными, противовоспалительными, антипролиферативным и антиапоптотическими свойствами [143, 282]. Количество ТМ изменяется при различных воспалительных

и системных заболеваниях, сепсисе, злокачественных новообразованиях, остром нарушении мозгового кровообращения, инфаркте миокарда, заболеваниях периферических артерий, аневризме аорты, тромбозе глубоких вен, реакции отторжения трансплантата, хронической болезни почек и других состояниях [45, 71, 75, 141, 143, 145, 165, 170, 194, 235, 273].

Воздействие артериальной гемодинамики на аутовену отрицательно влияет на тромборезистентность венозного эндотелия, тем самым предрасполагая венозные трансплантаты к тромбозу и дезадаптивному ремоделированию [103, 174]. Пульсирующий артериальный кровоток и изменение пристеночного напряжения сдвига, воздействуя на венозный эндотелий, изменяют экспрессию ТМ в стенке [137]. Перемещение БПВ в условия артериального кровотока *ex vivo* приводит к снижению экспрессии ТМ в эндотелии на 40% [59]. Последующие экспериментальные исследования показали, что растяжение стенки, вызванное артериальным давлением, является гемодинамическим фактором, отрицательно регулирующим экспрессию ТМ в венозных шунтах [305]. Механическое растяжение вены в результате артериализации приводит к активации экспрессии трансформирующего фактора роста – β (TGF- β) [312]. Ингибирование TGF- β приводит к восстановлению локальной тромборезистентности венозной стенки за счет сохранения ТМ на поверхности эндотелия [157].

Kim A.Y. и соавт. (2002) в эксперименте установили, что ТМ является одним из основных факторов тромборезистентности венозного трансплантата, а снижение его экспрессии в послеоперационном периоде способствует тромбозу шунта. Экспрессия ТМ венозными ЭК статистически значимо снижалась сразу после имплантации в артериальное русло, достигая самого низкого значения на 3 и 7 сутки, и частично восстанавливалась только через 6 недель после операции. Именно артериальная гемодинамика, а не сама хирургическая процедура была основным фактором снижения ТМ, поскольку вены, повторно имплантированные в венозное русло, экспрессировали в 30 раз больше ТМ, чем артериализованные [103].

Потеря экспрессии ТМ снижает способность аутовенозных трансплантатов генерировать APC до 1,5 месяцев, в результате чего происходит увеличение активности тромбина на поверхности ЭК, которая достигает пика на 7 сутки [103]. Данное наблюдение показывает, что в раннем послеоперационном периоде аутовенозного шунтирования имеются предпосылки для тромбоза шунта, опосредованные серьезным повреждением эндотелия аутовены вследствие снижения экспрессии ТМ. Генная стимуляция экспрессии ТМ сопровождается восстановлением способности активировать PC и снижением содержания тромбина [207].

Локальное образование тромбина на эндотелии стимулирует образование неоинтимы [202]. Доказано, что тромбин обладает большей митогенностью для ГМК вен, чем внутренних грудных артерий [95]. Однако восстановление экспрессии ТМ, не приводит к уменьшению площади неоинтимы венозных трансплантатов [233, 283].

Воспаление также играет важную роль в изменении экспрессии ТМ [87, 165, 282]. В культуре клеток *in vitro* ТМ отщепляется с поверхности эндотелиоцитов под действием эластазы гранулоцитов, которая секретируется активированными нейтрофилами и переходит в растворимую форму [138]. Воспалительные цитокины, в частности TNF- α , являются мощными ингибиторами экспрессии ТМ на поверхности ЭК путем подавления транскрипции и трансляции гена ТМ [144]. Boehme M. и соавт. (1996) на экспериментальной мышинной модели и в культуре клеток показали, что TNF- α потенцирует опосредованное нейтрофилами повреждение ЭК, что приводит к снижению экспрессии ТМ на поверхности и увеличению содержания ТМ в сыворотке [238].

Растворимый ТМ, циркулирующий в крови, образуется путем протеолитического расщепления трансмембранного ТМ под действием различных факторов [308]. Растворимый ТМ теряет свои антикоагулянтные свойства, поскольку не может связывать тромбин и активировать PC [174].

В настоящее время снижение экспрессии ТМ на поверхности эндотелиоцитов и повышение его в крови считается маркером повреждения эндотелия и развития ЭД [43, 75, 164, 187, 282]. Повышение уровня ТМ в крови у человека было обнаружено после различных сердечно-сосудистых процедур [101, 289]. Nielsen T.G. и соавт. (2001) показали увеличение ТМ после аутовенозного инфраингвинального шунтирования. ТМ достоверно увеличивался через 4 часа, 1 и 2 суток после операции. Не было выявлено достоверных различий в предоперационных и послеоперационных уровнях ТМ в сыворотке крови у пациентов с ранним тромбозом и рестенозом [163].

Результаты исследований уровня ТМ в крови после эндоваскулярных вмешательств на артериях нижних конечностей противоречивы. Tsakiris D. и соавт. (1999) выявили достоверное повышение ТМ через 6 месяцев после ЧТЛБА, а также более высокий уровень ТМ до операции и через 6 месяцев после у пациентов, которых развился рестеноз зоны реваскуляризации [74]. В исследовании Kotschy D. и соавт. (2015) ТМ после баллонной ангиопластики со стентированием артерий нижних конечностей снижался в период от 1 до 18 месяцев, по сравнению с группой здоровых добровольцев. Содержание ТМ достоверно не различалось при развитии рестеноза [247]. Возможно, на динамику ТМ в послеоперационном периоде могут влиять различные факторы: тяжесть ишемии конечности, наличие трофических изменений кожных покровов и местная инфекция, уровень и протяженность поражения артериального русла, а также объем и метод реваскуляризации.

Некоторые авторы считают ТМ маркером тяжести атеросклеротического поражения артерий и проявления ЭД [113, 145, 274]. Teraa M. и соавт. (2013) у больных с ЗПА выявили значимое увеличение в крови растворимых маркеров повреждения эндотелия, таких как: ТМ, Е-селектин, ICAM-1 и VCAM-1, по сравнению с контрольной группой здоровых людей [66]. Более высокий уровень ТМ определяется у больных с КИНК, чем при перемежающейся хромоте [236]. В исследовании Igarí K. и соавт. (2016) содержание ТМ коррелировало со значениями

индекса реактивной гиперемии (ИРГ) и ЛПИ. Содержание ТМ было выше у больных с ИРГ $< 1,67$ и ЛПИ $\leq 0,90$, что отражает соответствие между уровнем ТМ и тяжестью ЗПА [273]. Таким образом, уровень ТМ в крови можно рассматривать как показатель тяжести поражения эндотелия.

1.3.5. Фибронектин

Фибронектин (FN) представляет собой димерный гликопротеин, состоящий из двух практически идентичных полипептидных цепей по 230-250 кДа, и присутствующий в нерастворимой форме на поверхности многих клеток и экстрацеллюлярном матриксе, а также в растворимой форме в плазме и других биологических жидкостях [309, 313].

Генетический нокаут FN на эмбриональном уровне является фатальным [83]. У мышей с постнатальным условным нокаутом гена FN наблюдаются тяжелые летальные кровотечения вследствие нарушения связывания и стабилизации фибриновых волокон в месте повреждения сосуда [224].

FN принадлежит к семейству адгезивных белков внеклеточного матрикса. Его структура позволяет ему функционировать как молекулярный клей, соединяющий различные молекулы вместе благодаря его связывающим доменам по типу клетка-клетка, клетка-экстрацеллюлярный матрикс [50]. Он состоит из повторяющихся доменов I, II и III типов, которые имеют участки связывания для белков внеклеточного матрикса (коллагена, FN или его фрагментов), рецепторов клеточной поверхности (интегринов, бактериальных рецепторов), белков крови (фибрина) и гликозаминогликанов (гепарина) [286, 309].

FN существует в 2 формах: растворимый плазменный (pFN) и нерастворимый клеточный (cFN). pFN синтезируется и секретируется в кровотоки гепатоцитами, где он циркулирует в виде растворимой неактивной молекулы. cFN высвобождается из ЭК, ГМК, фибробластов, макрофагов, моноцитов, тромбоцитов в ответ на различные клеточные стимулы [50, 92, 133]. В отличие от плазменного, cFN содержит дополнительные домены EDA (EDA-FN) и EDB (EDB-FN) [284]. EDA-

FN является маркером неблагоприятного ремоделирования эндотелия, а его экспрессия увеличивается под действием различных факторов [133].

Механическая травма, ишемия, оксидативный стресс стимулируют переход FN из крови в ткани, где он участвует в регуляции гемостаза (образовании фибринового сгустка, агрегации тромбоцитов, фибринолизе); воспалении, ремоделировании внеклеточного матрикса, поддержании фенотипа и пролиферации ГМК и репарации тканей [62, 70, 191, 216, 258, 290].

FN связывается на эндотелии с фибрином при помощи фактора XIIIa, тем самым поддерживая рост и стабильность тромба в очаге повреждения [306]. Wang Y. с соавт. (2016) показали, что в месте повреждения FN депонировал и инициировал гемостаз еще до накопления тромбоцитов. Интеграция FN с фибрином приводила к увеличению фибриновых волокон и повышала механическую прочность сгустков. FN способствует агрегации тромбоцитов, когда он связан с фибрином, но ингибирует этот процесс, когда фибрин отсутствует [307]. Таким образом, влияние FN на коагуляцию двойственное – он может переключаться с поддержания на ингибирование свертывания крови.

Одновременно FN активирует воспаление и фибробласты, увеличивая образование коллагена в тканях. Ремоделирование венозной стенки в результате артериализации является сложным процессом, включающим миграцию и пролиферацию ГМК и миофибробластов, а также реорганизацию межклеточного матрикса [193]. Okazaki J. с соавт. (2000) изучали влияние внутриклеточной протеинкиназы C - α (PKC α), основного фермента сигнального пути MAPK, на продукцию FN. Было обнаружено, что блокирование PKC α в культуре тканей БПВ снижает пролиферацию ГМК и активность MAPK и не влияет на продукцию FN. Ингибирование PKC α не оказывало значительного эффекта ни на базальную, ни на стимулированную TGF- β секрецию FN [267].

В настоящее время доказана роль FN в миграции, пролиферации и регуляции фенотипа ГМК сосудов в патогенезе неинтимальной гиперплазии. В физиологических условиях ГМК имеют сократительный фенотип и окружены

базальной мембраной, состоящей из ламинина, коллагена IV типа и гепаринсульфата. Активация ГМК после повреждения ЭК стимулирует переход к пролиферативному и секреторному фенотипу. Это проявляется исчезновением ламинина и других структур базальной мембраны и появлением обильных отложений FN вокруг пролиферирующих ГМК в меди и интиме, что свидетельствует о функциональной роли FN в формировании неоинтимы [168, 223, 278]. Jain M. с соавт. (2020) выявили экспрессию FN в непосредственной близости от богатых ГМК неоинтимы стентированных коронарных артерий. Элиминация FN уменьшала неоинтимальную гиперплазию в результате снижения PDGF-стимулированной пролиферации и миграции ГМК, а также подавления фенотипического переключения ГМК [253]. FN регулирует переключение сократительного фенотипа ГМК в пролиферативный и секреторный через интегрин-зависимый механизм с помощью интегрин-связанной киназы (ILK) и иммунного рецептора Toll-like receptor 4 (TLR4) [99, 269] (Рисунок 6).

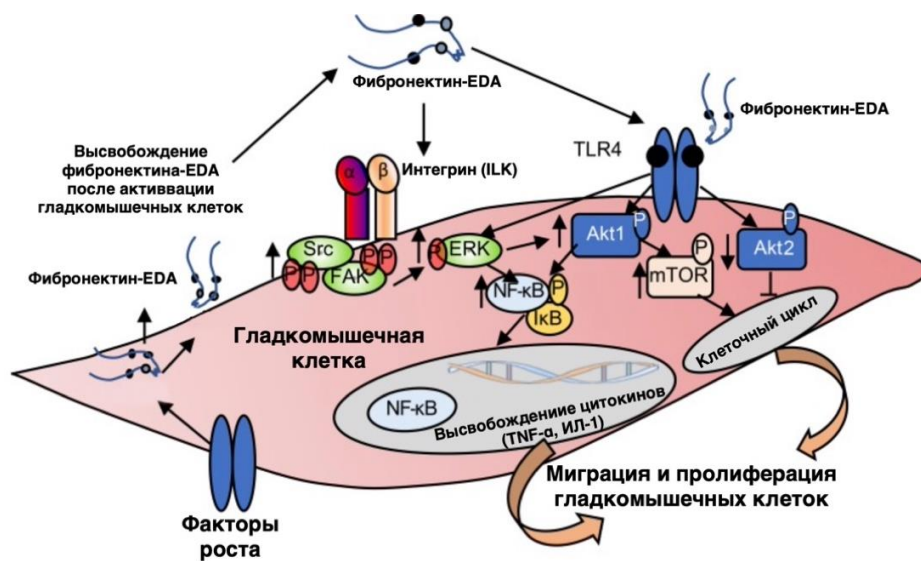


Рисунок 6 – Механизм миграции и пролиферации гладкомышечных клеток.

TLR4 – Toll-like receptor 4; ERK – киназы, регулируемые внеклеточным сигналом; Akt/ПКВ – протеинкиназа В; mTOR – мишень рапамицина млекопитающих; ILK – интегрин-связанная киназа; Src – коактиватор стероидных рецепторов; FAK – киназа фокальной адгезии; NF-κB – ядерный транскрипционный фактор; TNF α – фактор некроза опухоли- α ; ИЛ-1 – интерлейкин-1 (Jain M. и соавт., 2020, с изменениями) [253]

FN является белком острой фазы. Изменение уровня FN в плазме ассоциировано с сепсисом, травмой, ДВС-синдромом, заболеваниями печени, злокачественными образованиями, послеоперационным периодом. Доказана роль FN в патогенезе атеросклероза и ЭД [96, 105, 114, 216, 285].

В исследовании Purerk M. и соавт. (2018) у 142 пациентов после баллонной ангиопластики или стентирования артерий нижних конечностей концентрация FN достоверно повышалась в плазме крови в промежутке от 4 до 12 месяцев после реваскуляризации относительно группы здоровых добровольцев, возвращаясь к нормальным значениям только ко второму году. Достоверных различий в концентрации FN у больных с рестенозом и без него не было выявлено в течение 37 месяцев [284].

1.4. Маркеры артериовенозной дифференцировки эндотелиальных клеток и их влияние на артериализацию венозной стенки

Дифференцировка ЭК на артериальный и венозный фенотип в формирующихся кровеносных сосудах во время эмбриогенеза происходит в результате экспрессии нескольких генетических маркеров. Ephrin-B2, Notch-4, Dll-4 и NP-1 специфически экспрессируются ЭК артерий, в то время как Eph-B4, NP-2, COUP-TFII - венами [86, 220, 251]. В настоящее время известно, что специфическая картина экспрессии венозных и артериальных маркеров ЭК сохраняется в постнатальном периоде, обуславливая ремоделирование сосудов [195, 199, 217].

В современном представлении артериовенозная дифференцировка ЭК регулируется по пути Shh – VEGF/COUP-TFII – Dll-Notch – Ephrin/Eph. Shh (Sonic hedgehog) индуцирует экспрессию VEGF в эндотелии. Связывание VEGF-A с его рецептором VEGF-R2 активирует сигнальный путь Dll-Notch, что вызывает увеличение экспрессии артериального маркера ephrin-B2 в эндотелии, с одновременным подавлением Eph-B4, тем самым обуславливая приобретение артериального фенотипа ЭК. Дифференцировка ЭК вен находится под контролем COUP-TFII (Chicken ovalbumin upstream promoter transcription factor 2), который

снижает активацию VEGF-A и его ко-рецептора нейропилина-1 (NP-1), предотвращая активацию пути Dll-Notch, тем самым индуцируя экспрессию венозного маркера Eph-B4 [47, 51, 64, 231, 252, 255, 292] (Рисунок 7).

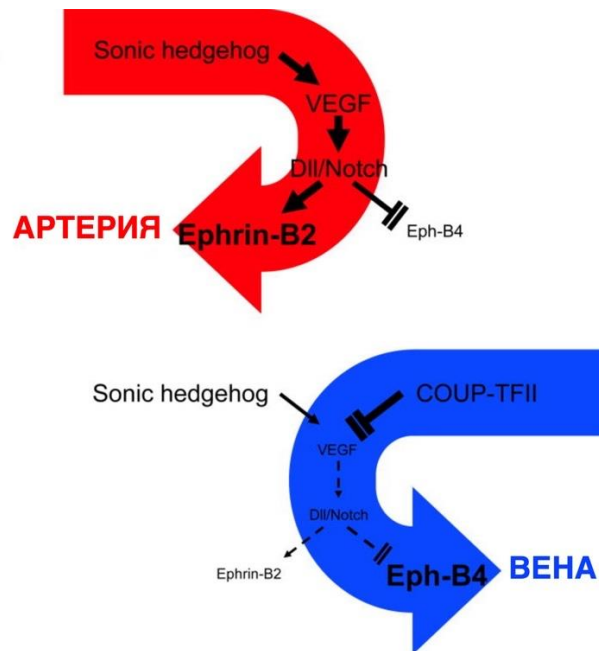


Рисунок 7 – Схема артериовенозной дифференцировки эндотелиальных клеток.
(А. Muto и соавт., 2010, с изменениями) [193]

Эфрин (Eph - the erythropoietin-producing hepatocellular) был обнаружен в эритропоэтин-продуцирующей гепатоцеллюлярной карциноме [244]. Eph относится к семейству трансмембранных рецепторных тирозинкиназ и активируется мембранно-связанным ephrin - лигандом. Взаимодействие лиганда с рецептором способствует различным клеточным ответам в сосудистой системе [171, 218]. Стимуляция рецептора индуцирует его аутофосфорилирование и активирует передачу сигнала в клетке. Активация внутриклеточной передачи сигналов может быть двунаправленной как через Eph-рецептор (прямая сигнализация), так и ephrin-лиганд (обратная сигнализация) [311]. На основании структурных характеристик и аффинности выделяют лиганды ephrin-A и B и, соответственно, рецепторы Eph-A и B. Ephrin-B2 специфически экспрессируется артериями, в то время как Eph-B4 – венами [193, 195].

Изменение экспрессии венозного эндотелиального маркера Eph-B4 и артериального ephrin-B2 в процессе адаптации венозного трансплантата к

артериальному руслу продемонстрировано в ряде экспериментальных и клинических исследований. Kudo F.A. и соавт. (2007) показали, что аутовенозные трансплантаты имеют утолщенную стенку, содержащую большое количество ГМК. Экспрессия Eph-B4 в их эндотелии значительно снижается по сравнению с нативными подкожными венами, без активации ephrin-B2. В экспериментальной модели протезирования сонной артерии сегментом яремной вены Eph-B4 обильно экспрессировался в яремных венах как в эндотелии, так и в α -актин-положительных ГМК, тогда как в его экспрессия была резко снижена в артериализованной вене. Ни ephrin-B2, ни другие маркеры артериальной специфичности (dll-4, notch-1, 3 и 4) не были экспрессированы в эндотелии венозного трансплантата [302]. Аналогичные результаты были получены Muto A. и соавт. (2011) в экспериментальной работе по венозному протезированию брюшного отдела аорты. Артериализованная вена уменьшает экспрессию Eph-B4, без индукции ephrin-B2 [118].

Влияние артериальной гемодинамики на изменение экспрессии маркеров артериовенозной дифференцировки венозных ЭК было показано в *ex vivo* исследованиях. БПВ, подвергнутая перфузии высоким давлением сходным с артериальным кровотоком, теряет маркер венозной идентичности Eph-B4 и не обретает – артериальный, в отличие от вен, перфузированных низким давлением [60, 241]. Кроме того, вены сохраняют функциональный эндотелиальный монослой, что подтверждается данными морфометрии и экспрессией молекул адгезии [60].

Результаты этих исследований доказывают роль маркеров артериовенозной дифференцировки в постнатальном периоде, заключающуюся в поддержании артериальной и венозной специфичности ЭК и регулировании морфологии и физиологии артерий и вен.

Адаптация венозного трансплантата к артериальному руслу характеризуется потерей венозной идентичности без приобретения артериальной, что сопровождается утолщением стенки аутовены [161, 302]. По мнению Isaji T. и

соавт. (2017) исторически закрепленный термин «артериализация» вены для обозначения структурных и функциональных изменений венозной стенки в артериальном кровотоке не является правильным с позиции молекулярной биологии, поскольку артериализованная вена не приобретает маркеров артериальной идентичности [149].

Eph-B4 в венозном эндотелии взаимодействует с рядом молекул, обуславливая разнообразные биологические эффекты в сосудистой системе. К данным молекулам относят: кавеолин (Cav-1), eNOS, PI3K, MAPK и другие [117, 119, 129, 301].

Учитывая, что Eph-B4 регулирует морфологию и физиологию венозной стенки была высказана гипотеза о том, что изменение его экспрессии может модифицировать ход артериализации вены, предупредив чрезмерное утолщение стенки. Эффект измененной передачи сигнала Eph-B4 был исследован в экспериментальной модели и в культуре ЭК. Стимуляция Eph-B4 специфическим ephrin-B2/Fc или сверхэкспрессия с помощью вирусного вектора приводили к активации и сохранению экспрессии Eph-B4 в венозных ЭК, что сопровождалось уменьшением толщины стенки и сохранением венозного фенотипа [118, 120]. Динамика изменения экспрессии Ki-67 и каспазы-3 показала, что уменьшение толщины стенки не было вызвано снижением пролиферации или усилением апоптоза ГМК [120]. Следовательно, сохранение экспрессии маркера венозной идентичности Eph-B4, связано с адаптивным ремоделированием стенки во время артериализации венозного шунта.

Таким образом, изучение морфофункционального состояния эндотелия после аутовенозных реконструктивных операций на магистральных артериях нижних конечностей способствует расширить представление о патогенетических механизмах адаптации венозной стенки в артериальном русле и развитии послеоперационных осложнений. Полученные данные позволят стандартизировать подход к выбору метода аутовенозного шунтирования и улучшить результаты лечения больных с ЗПА.

ГЛАВА 2. МАТЕРИАЛЫ И МЕТОДЫ ИССЛЕДОВАНИЯ

2.1. Характеристика клинических групп исследования

Диссертационная работа выполнена в рамках гранта РФФИ №18-315-00129 и стипендии Президента Российской Федерации молодым ученым и аспирантам, осуществляющим перспективные научные исследования и разработки по приоритетным направлениям модернизации российской экономики № СП-2164.2018.4.

В исследования включено 120 пациентов с КИНК (III – IV стадия хронической ишемии по А.В. Покровскому-Фонтейну) атеросклеротической этиологии, которым выполнена открытая реваскуляризация артерий бедренно-подколенного сегмента в отделении сосудистой хирургии ГБУ РО «Областной клинической больницы» и ГБУ РО «Областного клинического кардиологического диспансера» г. Рязань с 2018 по 2020 г. По дизайну исследование организовано как открытое, проспективное, нерандомизированное, в параллельных группах, в соответствии с критериями ICH GCP. Все пациенты подписали информированное согласие, утвержденное локально-этическим комитетом ФГБОУ ВО РязГМУ Минздрава России (№3, от 04.10.2018г) на участие в исследовании и использовании биологических проб.

Из 120 пациентов, включенных в исследование, преобладали мужчины – 102 (85%). Средний возраст составил $64,2 \pm 6,9$ года. Все больные имели клиническую картину КИНК/ХИУПК: 57 пациентов (47,5%) имели ишемическую боль в покое в пораженной конечности (III стадия по классификации А.В. Покровского-Фонтейна), 63 пациента (52,5%) имели язвенно-некротические изменения мягких тканей конечности (IV стадия).

В зависимости от метода бедренно-подколенного шунтирования (БПШ) пациенты были разделены на три равные группы:

1. Группа А – аутовенозное БПШ по методике «in situ» (n = 40);
2. Группа В – аутовенозное БПШ реверсированной веной (n = 40);

3. Группа С (контроль) – БПШ синтетическим протезом из ПТФЭ (n = 40).

Во всех группах пациенты имели сопутствующие сосудистые заболевания, отражающие мультифокальный характер атеросклеротического поражения артерий различных сосудистых бассейнов. Из сопутствующей патологии наиболее часто встречались: ишемическая болезнь сердца (ИБС) у 50 больных (41,7%), нарушение сердечного ритма и проводимости (НСРП) у 10 больных (8,3%), гипертоническая болезнь (ГБ) у 85 больных (70,8%); цереброваскулярные заболевания (ЦВБ) у 16 больных (13,3%), компенсированный сахарный диабет 2 типа (СД) у 19 больных (15,8%).

Клинические группы пациентов были репрезентативны по количеству, гендерному признаку, возрасту, стадии заболевания и сопутствующей патологии. Клиническая характеристика пациентов представлена в таблице 1.

Таблица 1 – Клиническая характеристика пациентов

Показатель, единица измерения	Группа А	Группа В	Группа С	p-value
Тип трансплантата	Аутовена «in situ»	Реверсированная аутовена	Синтетический протез	-
Количество пациентов, n	40	40	40	-
Возраст, годы	64,7 ± 8,0	64,3 ± 5,3	63,5 ± 7,3	0.602
Мужчины, n (%)	35 (87,5%)	36 (90%)	31 (77,5%)	0.254
Женщины, n (%)	5 (12,5%)	4 (10%)	9 (22,5%)	0.254
Стадия хронической артериальной недостаточности по классификации А.В. Покровского - Фонтейна				
III стадия, n (%)	14 (35%)	19 (47,5%)	24 (60%)	0.082
IV стадия, n (%)	26 (65%)	21 (52,5%)	16 (40%)	0.082
Сопутствующая патология				
ИБС, n (%)	21 (52,5%)	14 (35%)	15 (37,5%)	0.229
НСРП, n (%)	4 (10%)	3 (7,5%)	3 (7,5%)	0.897
ГБ, n (%)	30 (75%)	27 (67,5%)	28 (70%)	0.755
ЦВБ, n (%)	7 (20%)	5 (12,5%)	4 (10%)	0.604
СД, n (%)	9 (22,5%)	3 (7,5%)	7 (17,5%)	0.174

Критерии включения в исследование: мужчины или женщины старше 50 лет с протяженной хронической окклюзией поверхностной бедренной артерии (ПБА) от устья более 20 см (тип D по классификации TASC II) атеросклеротической этиологии и клинической картиной КИНК.

Критерии исключения: возраст младше 50 лет, перемежающаяся хромота (IIА и IIБ стадия по классификации А.В. Покровского-Фонтейна), хроническая ишемия нижних конечностей иной этиологии (болезнь Бюргера, аортоартериит и другие), острая артериальная непроходимость артерий бедренно-подколенного сегмента, повторные операции вследствие тромбоза шунта, активный онкологический процесс, продленная терапия антикоагулянтами.

Перед операцией помимо традиционных методов клинической, лабораторной и инструментальной диагностики проводился комплекс ангиоспецифических диагностических методов обследования согласно Национальным рекомендациям по диагностике и лечению заболеваний артерий нижних конечностей (2019): ультразвуковая доплерография (УЗДГ) с расчетом лодыжечно-плечевого индекса (ЛПИ) на доплер-анализаторе Hadeco SmartDop 30 (Япония); ультразвуковое дуплексное сканирование (УЗДС) на аппарате Sono Scare S20 (Китай); селективная ангиография (АГ) на аппаратах Toshiba Infinix (Япония) и Philips Integris 5000 (Германия) или рентгеновская компьютерная томография-ангиография (РКТА) на аппарате Siemens SOMATOM Emotion 6 (Германия) [2].

Показания и объем оперативного вмешательства определялись индивидуально сосудистой командой, включающей сердечно-сосудистого хирурга, специалиста по рентгенэндоваскулярной диагностике и лечению, врача функциональной диагностики, гнойного хирурга и кардиолога, в ходе предоперационного обследования с учетом клинической картины заболевания, ангиологической характеристики сосудистого русла и сопутствующей патологии на основании: Трансатлантического консенсуса TASC II (TransAtlantic Inter-Society Consensus) (2007) [158], Национальных рекомендаций по диагностике и лечению заболеваний

артерий нижних конечностей Российского общества ангиологов и сосудистых хирургов (2019) [2], а также Международных сосудистых рекомендаций по лечению хронической ишемии, угрожающей потерей конечности (2019) [136].

Ангиологические характеристики пациентов в исследуемых группах представлены в таблице 2.

Таблица 2 – Ангиологическая характеристика пациентов

Показатель, единица измерения	Группа А (n = 40)	Группа В (n = 40)	Группа С (n = 40)	p- value
Тип трансплантата	аутовена «in situ»	реверсированная аутовена	синтетический протез	-
Локализация дистального анастомоза				
ПкА выше щели коленного сустава, n (%)	23 (57,5%)	24 (60%)	29 (72,5%)	0.329
ПкА ниже щели коленного сустава, n (%)	17 (42,5%)	16 (40%)	11 (27,5%)	0.329
Анатомическая характеристика				
Поражение артерий путей притока, n (%)	7 (17,5%)	13 (32,5%)	12 (30%)	0.267
Поражение артерий путей оттока, n (%)	23 (57,5%)	30 (75%)	22 (55%)	0.132
Состояние путей оттока по Rutherford				
Хорошее (≤4 балла), n (%)	17 (42,5%)	10 (25%)	18 (45%)	0.132
Удовлетворительное (>4 и ≤7 баллов), n (%)	21 (52,5%)	26 (65%)	19 (47,5%)	0.269
Плохое (>7 баллов), n (%)	2 (5%)	4 (10%)	3 (7,5%)	0.698
Средний балл оттока по Rutherford, балл	5,28 ± 1,30	5,72 ± 1,32	5,38 ± 1,39	0.270
Ангиологическая характеристика				
ЛПИ	0,27 ± 0,14	0,31 ± 0,16	0,35 ± 0,10	0.083
Минимальный диаметр БПВ, мм	3,91 ± 0,67	3,43 ± 0,44	–	<0.001

У 32 пациентов (26,7%) в ходе предоперационного обследования выявлено значимое поражение артерий путей притока, характеризующееся гемодинамически значимыми стенозами и окклюзиями наружной и/или общей подвздошных артерий. Хирургическая коррекция путей притока проводилась одномоментно открытым (шунтирование или эндартерэктомия) или эндоваскулярным методом (ангиопластика и/или стентирование) этапным или гибридным путем. Спектр проводимых хирургических вмешательств на артериях притока представлен в таблице 3.

Таблица 3 – Хирургическая коррекция путей притока

Вид оперативного вмешательства	Группа А	Группа В	Группа С
Баллонная ангиопластика подвздошных артерий, n (%)	-	1 (2,5%)	4 (10%)
Баллонная ангиопластика со стентированием подвздошных артерий, n (%)	6 (15%)	7 (17,5%)	5 (12,5%)
Бифуркационное аорто-бедренное шунтирование, n (%)	-	4 (10%)	2 (5%)
Линейное аорто-бедренное/подвздошно-бедренное шунтирование, n (%)	1 (2,5%)	-	1 (2,5%)
Петлевая эндартерэктомия из подвздошных артерий, n (%)	-	1 (2,5%)	-

Во всех группах пациенты имели протяженную окклюзию ПБА более 20 см (тип D по TASC II) от устья, в результате чего проведение эндоваскулярного вмешательства было не показано. У части включенных в исследование пациентов в анамнезе имела место баллонная ангиопластика и/или стентирование ПБА. В зависимости от протяженности окклюзии ПБА в исследование были включены пациенты с локализацией дистального анастомоза БПШ как выше щели коленного сустава, так и ниже. Распределение пациентов в зависимости локализации дистального анастомоза в исследуемых группах было сопоставимо ($p=0.329$), однако в группе С чаще выполнялось шунтирование выше щели коленного сустава (Рисунок 8).

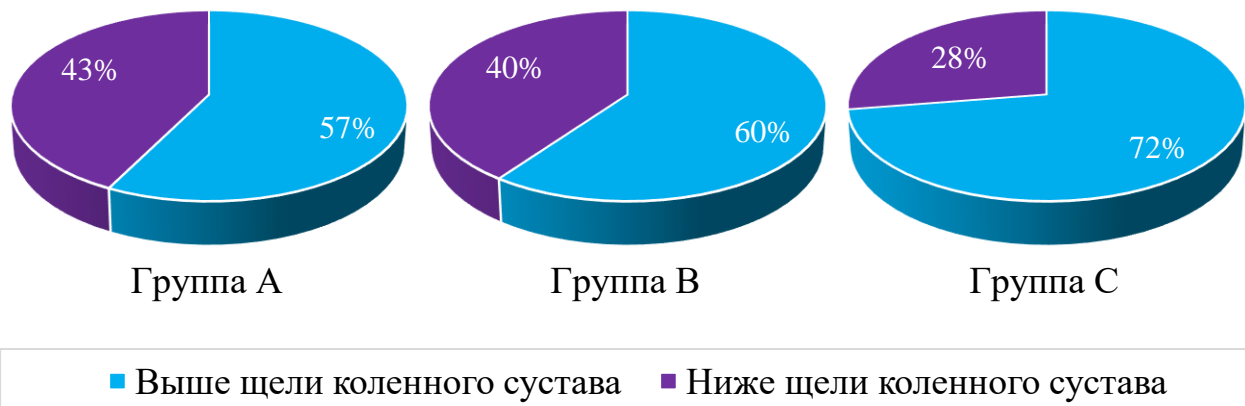


Рисунок 8 – Распределение пациентов в зависимости от локализации дистального анастомоза в группах

У 62,5% исследуемых (75 пациентов) имело место поражение артерий оттока, характеризующееся стенозами и/или окклюзиями от 1 до 3 берцовых артерий. Таким образом, более чем половина включенных в исследование пациентов имели многоуровневое поражение магистральных артерий.

Для прогнозирования исхода оперативного вмешательства и проходимости протеза в послеоперационном периоде оценивали состояние артерий оттока по данным периферической АГ или РКТА с помощью шкалы оценки периферического сопротивления, разработанной R. Rutherford в 1997 году и рекомендуемой РОАиСХ [17].

По Rutherford артериям оттока ниже дистального анастомоза присваиваются 3 балла «локализации», в зависимости от их вклада в общее периферическое сопротивление. Далее каждая артерия оттока получает балл «сопротивления» от 0 до 3: 0 баллов – при стенозе менее 20%, 1 балл – стеноз 20-49%, 2 балла – стеноз 50-99%, 3 балла – при полностью окклюзированной артерии. Балл «локализации» каждой из артерий оттока умножается на балл «сопротивления» этой артерии и прибавляется 1 балл общего периферического сосудистого сопротивления. Балл оттока равен от 1 до 10. В зависимости от балльной оценки состояния путей оттока выделяют: «хорошее» периферическое русло при сумме баллов от 1,0 до 4,0;

«удовлетворительное» при наличии от 5,0 до 7,0 баллов и «плохое» при сумме от 8,0 до 10 баллов.

У пациентов в исследуемых группах средний балл оттока периферического русла определялся как удовлетворительный. В группе В балл оттока был статистически незначимо больше, чем в группах А и С и составил $5,72 \pm 1,32$ балла против $5,28 \pm 1,30$ в группе А и $5,38 \pm 1,39$ балла в группе С ($p=0.270$) (Рисунок 9).

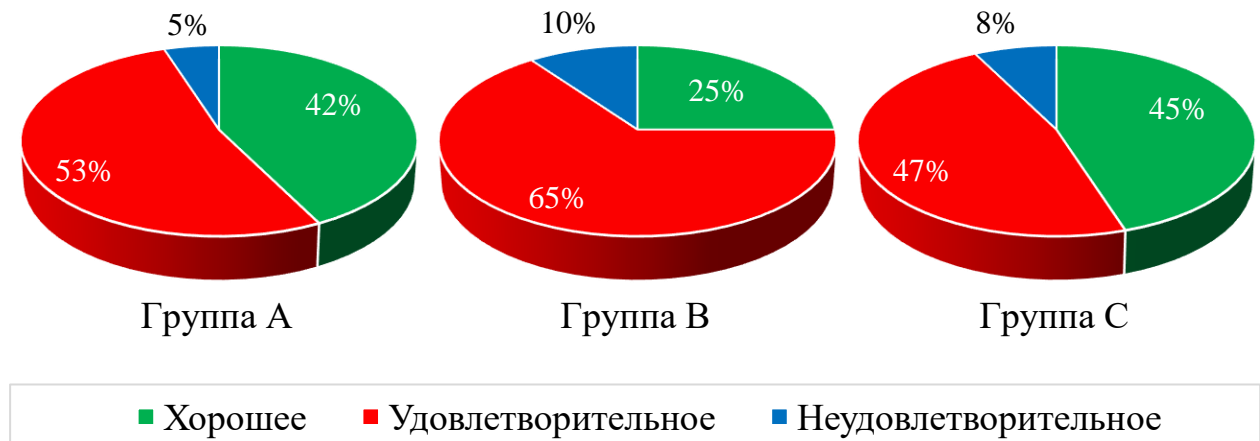


Рисунок 9 – Состояние путей оттока по Rutherford в исследуемых группах

Исходный ЛПИ статистически значимо не различался в исследуемых группах и составил $0,27 \pm 0,14$ в группе А; $0,31 \pm 0,16$ в группе В и $0,35 \pm 0,10$ в группе С ($p=0.083$). ЛПИ был резко снижен во всех группах, что обусловлено тяжестью поражения магистральных артерий нижних конечностей и клинической картиной КИНК.

Выбор методики аутовенозного шунтирования оставался на усмотрение оперирующего хирурга исходя из анатомической характеристики вены по данным предоперационного УЗДС и после интраоперационной оценки пригодности вены. В нашей клинике БПВ является непригодной для использования в качестве шунта при минимальном диаметре менее 3 мм. Такая вена подлежит обязательной ревизии с оценкой пригодности для шунтирования и принятии решения интраоперационно.

У больных в группах А и В во всех наблюдениях использовалась ипсилатеральная БПВ. Минимальный диаметр вены в группе А достоверно был

больше чем в группе В и составил $3,91 \pm 0,67$ против $3,43 \pm 0,44$ соответственно ($p < 0.001$).

При отсутствии БПВ или непригодном ее диаметре для использования в качестве шунта применяли синтетический протез (группа С). Использовались линейные протезы диаметром 8 мм выше щели коленного сустава или конические протезы диаметром 7-4 и 8-5 мм ниже щели коленного сустава из политетрафторэтилена (ПТФЕ) одной фирмы.

Во всех наблюдениях проксимальный анастомоз формировался с бифуркацией ОБА, а дистальный – ПКА выше или ниже щели коленного сустава. Проксимальные анастомозы с ГБА и ПБА, а также изолированные бедренно-тибиальные шунты в исследование не включались. Проксимальный и дистальный анастомозы формировались по типу «конец-в-бок». При шунтировании «in situ» использовались вальвулотомы одной фирмы.

В послеоперационном периоде все пациенты получали стандартную консервативную терапию, согласно Национальным рекомендациям по диагностике и лечению заболеваний артерий нижних конечностей (2019г) [2]. В качестве антиагрегантной терапии применялась ацетилсалициловая кислота 100 мг и клопидогрел 75 мг в сутки. Продолжительность двойной антиагрегантной терапии составляла 1 месяц, после чего пациенты переводились на монотерапию ацетилсалициловой кислотой в дозе 100 мг. Всем пациентам проводилась гиполипидемическая терапия статинами сходя из уровня общего холестерина и липидного спектра в динамике. Терапия сопутствующей патологии осуществлялась в индивидуально подобранном режиме. Поскольку критерием исключения из исследования был длительный прием антикоагулянтов, терапия ривароксабаном 2,5 мг 2 раза в сутки не проводилась.

Наблюдение за пациентами осуществлялось в течение 12 месяцев согласно дизайну исследования. Дизайн исследования представлен на рисунке 10.

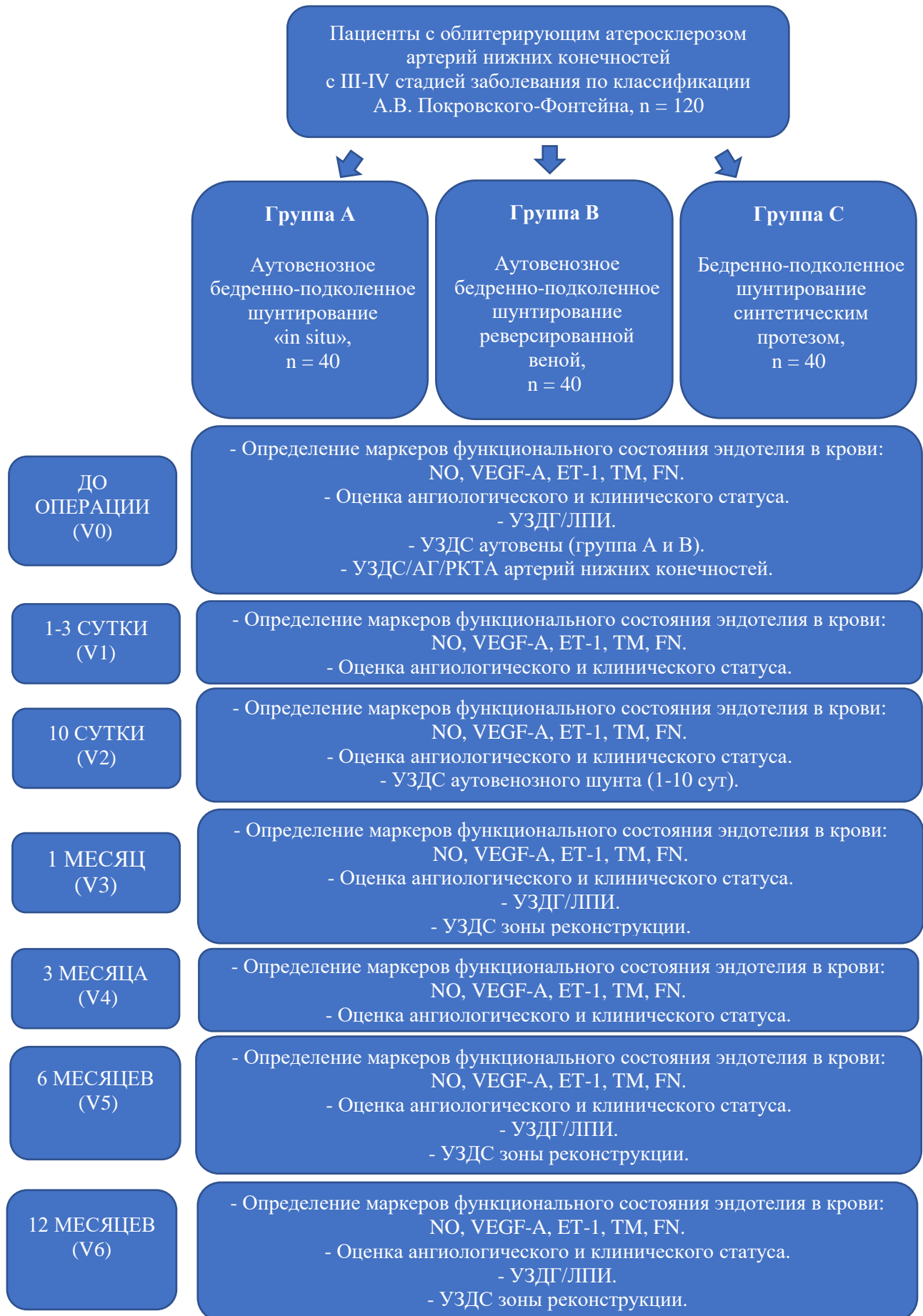


Рисунок 10 – Дизайн исследования

Во всех группах пациенты через 1, 3, 6 и 12 месяцев после оперативного вмешательства подвергались ангиологическому осмотру и оценке клинического статуса, а также измерению ЛПИ и УЗДС зоны реконструкции артерий нижних конечностей и аутовенозного шунта (в группах А и В) согласно дизайну исследования для оценки развития тромботических осложнений и проходимости шунта, наличия рестеноза и прогрессирования заболевания.

Первичными конечными точками в исследовании являлись: тромбоз шунта, большая ампутация и смерть от любых причин. Вторичными конечными точками: развитие рестеноза и прогрессирование заболевания.

С целью оценки функционального состояния эндотелия были определены следующие биохимические показатели в крови: оксид азота (NO), эндотелин-1 (ET-1), эндотелиальный фактор роста сосудов – А (VEGF-A), тромбомодулин (TM), фибронектин (FN). Определение содержания метаболитов NO осуществлялось фотоколориметрическим методом на кафедре биологической химии с курсом клинической лабораторной диагностики ФДПО ФГБОУ ВО РязГМУ Минздрава России. Определение содержания ET-1, VEGF-A, TM и FN осуществлялось методом иммуноферментного анализа (ИФА) в Центральной научно-исследовательской лаборатории (ЦНИЛ) ФГБОУ ВО РязГМУ Минздрава России.

Согласно дизайну исследования при включении в исследование и после операции на 1-3 и 10 сутки, через 1, 3, 6 и 12 месяцев у больных производился забор периферической венозной крови. Кровь забиралась из кубитальной вены утром натощак в 2 пробирки: красную с активатором свертывания для сыворотки, и голубую с антикоагулянтом 3,2% цитратом натрия для плазмы. Цельная венозная кровь центрифугировалась при температуре 4⁰С в течение 20 минут на скорости 3000 оборотов в минуту (центрифуга BioSan LMC-4200R). Полученные образцы плазмы и сыворотки аликвотились на 5 биопроб по 0,5 мл в микропробирки «Эппендорф» и замораживались в медицинской морозильной камере при температуре -20⁰С. Заготовленные аликвоты использовались для определения исследуемых биохимических показателей.

Поскольку изучаемые биохимические маркеры функционального состояния эндотелия либо не имеют нормальных значений, имеют широкий диапазон, определены в других средах или единицах, нами были определены референсные значения исследуемых показателей у группы здоровых, не курящих добровольцев из 10 человек в возрасте от 25 до 35 лет, не имеющих клинических проявлений атеросклероза периферических артерий.

2.2. Биохимические методы исследования

2.2.1. Метод количественного определения метаболитов оксида азота II

Уровень метаболитов NO (суммарную концентрацию нитратов и нитритов) определяли в сыворотке крови по оригинальной методике на кафедре биологической химии с курсом клинической лабораторной диагностики ФДПО ФГБОУ ВО РязГМУ Минздрава России фотоколориметрическим методом (Удостоверение на рационализаторское предложение №1317) по развитию окраски в реакции диазотирования нитратом сульфаниламида, входящего в состав реактива Грисса (ООО «НеваРеактив», Россия). Нитриты диазотируют сульфаниламид, и образующееся вещество вступает в реакцию азосочетания с нафтилэтилендиамином с образованием соединения розового цвета, интенсивность окраски которого пропорциональна суммарной концентрации нитритов и нитратов в образце. Интенсивность окраски оценивали в видимой области спектра с регистрацией на микропланшетном анализаторе StatFax 3200 (Awareness Technology, США) при длине волны 540 нм и выражали в нМоль/мг белка.

2.2.2. Метод количественного определения эндотелина-1

Определение ET-1 осуществлялось в сыворотке крови путем иммуноферментного анализа (ИФА) на приборах «Personal Lab» (Италия) с использованием Endothelin-1 ELISA Kit (ADI-900-020A) («БиоХимМак», Москва), который представляет собой набор ИФА для количественного определения ET-1

человека в образцах плазмы, сыворотки и культуральных жидкостях. В тест-наборе используются моноклональные антитела к ET-1, иммобилизованные в лунках микропланшета. ET-1 из вносимых стандартов и исследуемых образцов связывается с этими антителами. Моноклональные антитела, конъюгированные с пероксидазой хрена, связываются с ET-1, связанным на планшете. Интенсивность окраски, измеренная при длине волны 450 нм, прямо пропорциональна концентрации ET-1 в образцах. Концентрация ET-1 определяется по стандартной кривой, построенной по приготовленным разведениям стандарта, и выражается в пг/мл. Нормальные уровни эндотелина-1 находятся в диапазоне 1-3 пг/мл.

2.2.3. Метод количественного определения сосудистого эндотелиального фактора роста А

Определение VEGF-A осуществлялось в сыворотке крови путем иммуноферментного анализа (ИФА) на приборах «Personal Lab» (Италия) с использованием Human VEGF-A Platinum ELISA Человеческий VEGF-A (BMS277/2) («БиоХимМак», Москва), который представляет собой набор ИФА для количественного определения активной формы VEGF-A в супернатанте клеточных культур, человеческой сыворотке, плазме и других биологических жидкостях. Антитела к человеческому VEGF-A сорбированы в ячейках планшета. Человеческий VEGF-A, присутствующий в исследуемых образцах, связывается с антителами на ячейках планшета. Биотинилированные анти-VEGF-A антитела связываются с VEGF-A, захваченным первыми антителами. Добавляется конъюгат стрептавидин-пероксидаза, связывающийся с биотином, конъюгированным с анти-VEGF-A антителами. После добавляется субстратный раствор, который взаимодействует с ферментным комплексом с образованием окрашенного раствора. Интенсивность окраски, измеренная на длине волны 450 нм, прямо пропорциональна концентрации VEGF-A, присутствующего в исследуемых образцах. Концентрация VEGF-A определяется по стандартной кривой, построенной по приготовленным разведениям стандарта, в пг/мл.

2.2.4. Метод количественного определения тромбомодулина

Определение ТМ осуществлялось в сыворотке крови путем иммуноферментного анализа (ИФА) на приборах «Personal Lab» (Италия) с использованием набора Humans soluble Thrombomodulin (sThrombomodulin) ELISA (НК383-01) («БиоХимМак», Москва), который предназначен для *in vitro* количественного определения растворимой формы тромбомодулина человека в плазме и сыворотке. Анализ представляет собой ИФА, в котором используются два вида моноклональных антител и рекомбинантный белок в качестве стандарта. Интенсивность окраски измеряли на длине волны 450 нм. Концентрацию ТМ определяли по стандартной кривой, построенной по приготовленным разведениям стандарта, и выражали в пг/мл.

2.2.5. Метод количественного определения фибронектина

Определение FN осуществлялось в плазме крови путем иммуноферментного анализа (ИФА) на приборах «Personal Lab» (Италия) с использованием Fibronectin ELISA Kit (ТС12030) («БиоХимМак», Москва), который представляет собой набор ИФА для количественного определения концентрации фибронектина в образцах плазмы человека. В качестве исследуемых образцов была использована цитратная плазма. Данный тест-набор основан на методе твердофазного иммуноферментного анализа. Конъюгат моноклональных антител к FN с пероксидазой хрена, используемый в данном наборе, распознает только интактный фибронектин, т.е. не распознает продукты расщепления молекулы. В нормальной плазме примерно две трети всего количества циркулирующего в кровотоке фибронектина находится в интактной форме. Интенсивность окраски измерялась при длине волны 450 нм. Концентрацию FN в образцах определяли по стандартной кривой, построенной по приготовленным разведениям стандарта, и выражали в мкг/мл. Нормальная концентрация нативного нерасщепленного фибронектина составляет 70 – 148 мкг/мл.

2.3. Патогистологические методы исследования

Объектом морфологического исследования служил операционный материал (стенка артериализованной аутовены) при повторных операциях при развитии осложнений ($n = 7$).

Исследуемые образцы венозной стенки подвергались артериализации от 1 суток до 6 месяцев. В трех случаях изучена реверсированная вена, в трех – аутовена «in situ» и в одном – большая подкожная вена после артериализации поверхностного венозного русла стопы.

Патогистологическое исследование проводилось в морфологической лаборатории ЦНИЛ ФГБОУ ВО РязГМУ Минздрава России.

Исследуемые образцы фиксировали в 10% растворе нейтрального забуференного формалина (фосфатный буфер, $pH=7,2-7,4$), обезвоживали в серии этанолов возрастающей концентрации, с применением изопропанола, заливали в парафин. Изготавливали тотальные серии срезов (10 мкм), которые окрашивали гематоксилином и эозином (“Biovitrum”, Россия), орсеином и по методу Маллори по общепринятой методике. Иммуногистохимическое исследование проводилось с антителами к Ki-67, CD-31 и α -SMA, продукт реакции выявлялся при помощи полимерной системы EnVision (DAKO). Исследование проводили с помощью микроскопа Leica DM 1000 B с видеозахватом камерой Leica.

1.5. Методы статистической обработки полученных результатов

Статистический анализ данных проводился с использованием пакета статистических программ Microsoft Office Excel (версия 16.13.1) и JAMOVI (версия 1.6.23.0). Проверку нормальности распределения выборки осуществляли с помощью критерия Шапиро-Уилка (W-критерий). В связи с отклонением от нормального распределения для анализа использовались непараметрические методы статистической обработки данных. Данные в исследовании представлены в виде медианы и верхнего и нижнего квартилей – Me [Q1; Q3]. Для анализа статистической

значимости различий независимых выборок использовали ранговый критерий Манна-Уитни (U-тест). Для сравнения двух зависимых выборок – критерий Уилкоксона (W-тест). Для проверки равенства медиан трех выборок использовали критерий Краскела-Уоллиса (H-тест). Сравнение качественных и бинарных признаков проводили с помощью построения таблиц сопряженности с использованием критерия χ^2 с поправкой Йетса и точного критерия Фишера. Для оценки ранговой корреляции использовали коэффициент Спирмена (r_s). Оценку результатов хирургического лечения (сохранность конечности, первичную и вторичную проходимость шунта) проводили с помощью анализа выживаемости Каплан-Мейера. Показатели между групп сравнивались с использованием логарифмического рангового теста (Log-rank test). Риски (HR) тромбоза шунта, потребности в повторной операции и потери конечности определяли методом однофакторного и многофакторного регрессионного анализа Кокса. Метод бинарной логистической регрессии использовался для расчета вероятности наступления дезадаптивного ремоделирования аутовенозного шунта в послеоперационном периоде в зависимости от значений изучаемых биохимических маркеров функционального состояния эндотелия. При построении модели логистической регрессии применялся ROC-анализ, который использовался для нахождения порогового значения изучаемых биомаркеров в точке cut-off, при котором прогнозируется дезадаптивное ремоделирование аутовены. Взаимосвязи между переменными оценивали с помощью отношения шансов (OR). В случае, если частота встречаемости признака в одной из групп была равна 0, при расчете OR использовалась поправка Холдейн-Энскомб. Расчет производили с помощью онлайн-калькулятора: https://www.medcalc.org/calc/odds_ratio.php. Критический уровень значимости нулевой гипотезы (p) в исследовании принимали равным $< 0,05$.

ГЛАВА 3. РЕЗУЛЬТАТЫ ИССЛЕДОВАНИЯ И ИХ ОБСУЖДЕНИЕ

3.1. Результаты хирургического лечения в исследуемых группах

Согласно результатам многочисленных РКИ доказано, что единственным методом купирования КИНК/ХИУПК является реваскуляризация, которая позволяет добиться компенсации кровообращения, сохранить конечность и снизить уровень ампутации [52, 186]. При протяженном атеросклеротическом поражении ПБА от устья предпочтение отдается шунтированию [2, 41, 136, 158]. В настоящей работе на проходимость зоны реконструкции определено влияние типа шунта, состояние периферического русла, локализация дистального анастомоза, исходный минимальный диаметр БПВ, исходный ЛПИ, коррекция путей притока, стадия ХИНК, пол и возраст.

Результаты хирургического лечения в исследуемых группах пациентов оценивались в раннем (до 30 суток) и отдаленном (12 месяцев) послеоперационном периодах. Для интерпретации результатов были использованы общепринятые термины в сосудистой хирургии для оценки работоспособности протезов в большой статистической группе. Учитывались местные (лимфоррея, нагноение раны, гематома, кровотечение, нагноение шунта) и системные (ОКС, ОНМК, ВТЭО, смерть) осложнения, а также осложнения со стороны сосудистой реконструкции (тромбоз, рестеноз, прогрессирование атеросклероза, ампутация) и их влияние первичную, вторичную проходимость и сохранность конечности.

Основными клиническими показателями эффективности оперативного вмешательства служили: купирование боли в конечности в покое при III стадии ХИНК по классификации А.В. Покровского-Фонтейна и очищение некрозов, появление грануляций, эпителизация и полное заживление ран при IV стадии заболевания, а также переход во IIА или IIБ стадию ХИНК. Инструментальным методом подтверждения клинического улучшения и эффективности проведенной реваскуляризации служил показатель ЛПИ, а также проходимость шунта при УЗДС.

При оценке результатов операций использовали шкалу изменений в клиническом статусе, разработанную Rutherford и рекомендованную РОАиСХ (Таблица 4) [17].

Таблица 4 – Шкала изменений в клиническом статусе по Rutherford

+3	Значительное улучшение	Нет симптомов ишемии, все трофические язвы зажили, ЛПИ нормализовался ($> 0,9$)
+2	Умеренное улучшение	У пациента отмечаются симптомы ишемии, но при большей нагрузке, чем до операции; Улучшение как минимум на одну степень ишемии; ЛПИ увеличился больше чем на 0,1
+1	Минимальное улучшение	ЛПИ увеличился более чем на 0,1 без клинического улучшения; Клиническое улучшение без прироста ЛПИ более чем на 0,1
0	Без изменений	Нет изменения в степени ишемии и нет увеличения ЛПИ
-1	Незначительное ухудшение	Нет изменения в степени ишемии, но ЛПИ уменьшился больше чем на 0,1; Ухудшение статуса без уменьшения ЛПИ на 0,1 и более
-2	Умеренное ухудшение	Усугубление ишемии минимум на одну степень; Неожидаемая малая ампутация
-3	Значительное ухудшение	Усугубление ишемии более чем на одну степень; Большая ампутация

3.1.1. Результаты хирургического лечения в раннем послеоперационном периоде

В раннем послеоперационном периоде случаев системных осложнений и летальных исходов зарегистрировано не было. Общая выживаемость составила 100%. Характер и встречаемость местных осложнений в группах представлены в таблице 5.

Таблица 5 – Местные осложнения в раннем послеоперационном периоде

Показатель, единица измерения	Группа А (n = 40)	Группа В (n = 40)	Группа С (n = 40)	p-value
Лимфоррея, n (%)	2 (5%)	4 (10%)	7 (17,5%)	0.195
Нагноение раны, n (%)	1 (2,5%)	2 (5%)	4 (10%)	0.346
Гематома, n (%)	3 (7,5%)	1 (2,5%)	0	0.164
Кровотечение из шунта, n (%)	1 (2,5%)	1 (2,5%)	0	0.602

Частота местных осложнений в раннем послеоперационном периоде достоверно не различалась в исследуемых группах ($p>0.05$). Методики аутовенозного шунтирования ассоциировались с большим числом геморрагических осложнений (4 в группе А и 2 в группе В) в двух случаях, потребовавших ревизии шунта, в то время как в группе синтетического протеза чаще встречалась лимфорейя (17,5%) и нагноение послеоперационных ран (10%), которые во всех случаях были купированы консервативной антибактериальной терапией и перевязками.

Результаты хирургического лечения в раннем послеоперационном периоде представлены в таблице 6.

Таблица 6 – Результаты хирургического лечения в раннем послеоперационном периоде

Показатель, единица измерения	Группа А (n = 40)	Группа В (n = 40)	Группа С (n = 40)	p-value
Тромбоз шунта, n (%)	2 (5%)	3 (7,5%)	3 (7,5%)	0.875
Первичная проходимость, %	95,0%	92,5%	92,5%	0.870
Вторичная проходимость, %	100%	95,0%	95,0%	0.361
Сохранность конечности, %	97,5%	95,0%	95,0%	0.807
Большие ампутации, n (%)	1 (2,5%)	2 (5%)	2 (5%)	0.812
Малые ампутации, n (%)	3 (7,5%)	4 (10%)	2 (5%)	0.698

30-ти дневная частота тромбоза шунта для всех групп составила 6,7%. Первичная проходимость достоверно не различалась в исследуемых группах и составила 95% в группе А и 92,5% в группах В и С ($p=0.870$).

В группе А тромбоз аутовенозного БПШ «in situ» возник у двух больных (5%) на 2 и 6 сутки. Причиной тромбоза шунта послужило сохранение клапана в первом случае и значимого притока БПВ во втором. При повторных операциях проходимость шунта была восстановлена тромбэктомией в сочетании с коррекцией причины, вызвавшей тромбоз.

В группе В тромбоз реверсированного БПШ выявлен у трех больных (7,5%) на 1, 2 и 7 сутки. У больного с суточным тромбозом при ревизии выявлено

перекручивание аутоветны в области дистального анастомоза. Пройодимость шунта восстановлена тромбэктомией с реконструкцией дистального анастомоза. В двух других случаях при повторных операциях причин, связанных с техническими ошибками, выявлено не было, периферическое русло признано неудовлетворительным и выполнена ампутация.

В группе С у трех больных (7,5%) произошел тромбоз синтетического протеза на 1 и 3 сутки. У двух больных тромбоз возник на 1 сутки. При повторных операциях выполнена тромбэктомия из шунта с реконструкцией дистального анастомоза. У одного больного тромбоз диагностирован через 3 суток после операции. При ревизии периферическое русло признано неудовлетворительным и выполнена ампутация. В течение 30 суток у одного больного произошел ретромбоз шунта. При повторной операции периферическое русло признано неудовлетворительным, выполнена ампутация.

Достоверной разницы во вторичной проходимости в течение 30 суток в исследуемых группах так же получено не было. В группе А она составила 100% против 95% в группах В и С ($p=0.361$).

В раннем послеоперационном периоде у пяти больных (4,2%) выполнены большие ампутации конечности. В группе А одному больному (2,5%) выполнена ампутация голени вследствие обширных некротических изменений и прогрессирования инфекции на фоне проходимого шунта, трем пациентам (7,5%) выполнены малые ампутации на уровне стопы. В группе В двое больных (5%) перенесли большие ампутации, четверо (10%) – малые. В группе С выполнены две (5%) большие и две (5%) малые ампутации. 30-ти дневная сохранность конечности составила 97,5% в группе А и 95% в группах В и С ($p=0.807$).

Тромбоз шунта в раннем послеоперационном периоде ассоциировался с техническими факторами во время операции и неудовлетворительным состоянием периферического русла.

Первичная и вторичная проходимость, а также сохранность конечности в раннем послеоперационном периоде статистически незначимо были выше в группе

А и составили 95%, 100% и 97,5%. В группе В и С данные показатели были сопоставимы и составили 92,5%, 95% и 95% соответственно.

Изменение клинического статуса в раннем послеоперационном периоде в исследуемых группах представлено на рисунке 11.

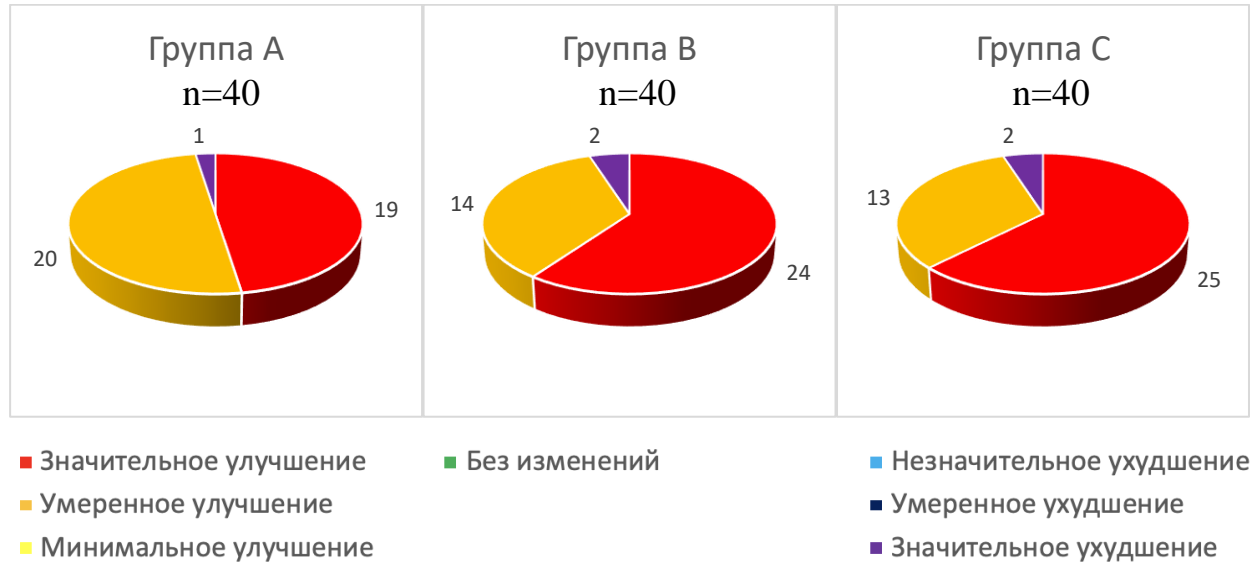


Рисунок 11 – Динамика изменений клинического статуса через 30 суток

ЛПИ через 30 суток после операции достоверно не различался в группах: $0,85 \pm 0,21$ в группе А, $0,89 \pm 0,17$ в группе В и $0,94 \pm 0,15$ в группе С ($p=0.207$). Прирост составил 215%, 187% и 169% соответственно ($p<0.001$) (Рисунок 12).

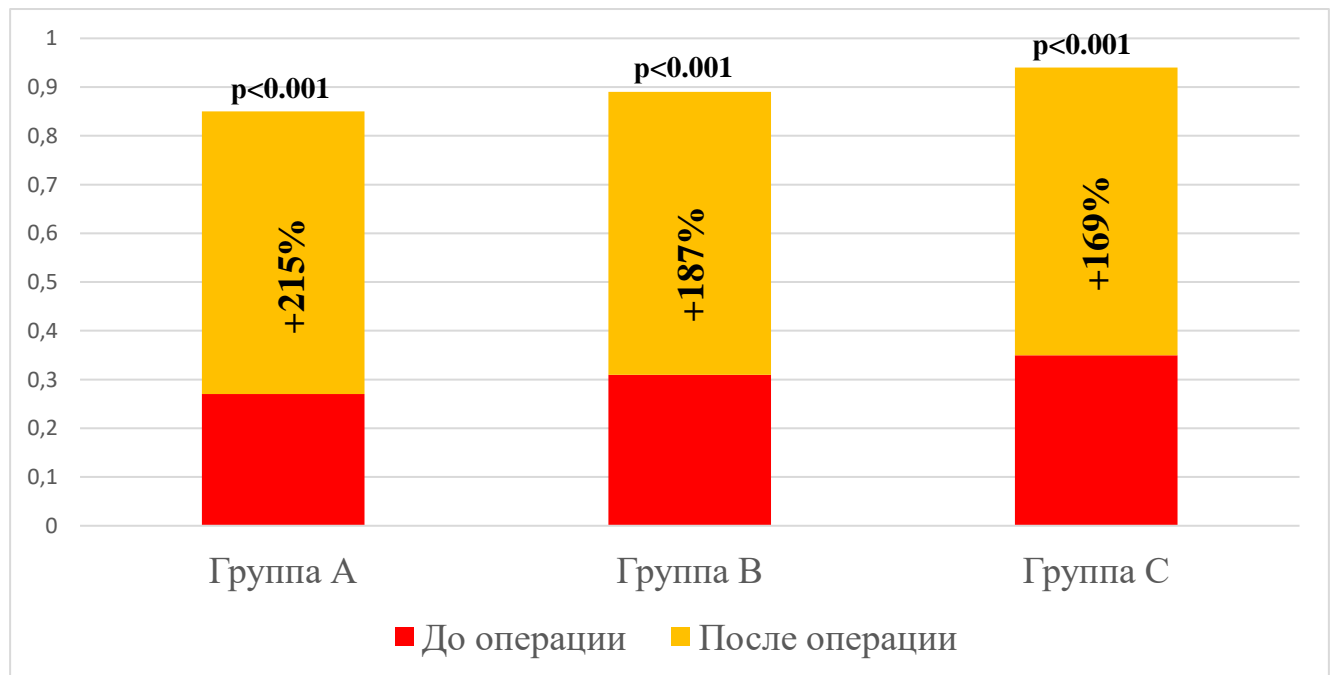


Рисунок 12 – Динамика ЛПИ через 30 суток

3.1.2. Результаты хирургического лечения в отдаленном послеоперационном периоде

В отдаленном послеоперационном периоде наблюдение осуществлялось в течение 12 месяцев. Пациенты проходили амбулаторное обследование, включающее ангиологический осмотр, определение клинического статуса, измерение ЛПИ и УЗДС зоны реконструкции согласно дизайну исследования.

У 116 пациентов с проходимыми в течение 30 суток БПШ оценены отдаленные результаты лечения. Выбыли из исследования 4 пациента по причине смерти. Летальность составила 3,3%. В группе А умер один больной. При осмотре в 6 месяцев шунт проходим. Двое больных в группе В и один в группе С скончались после большой ампутации. Общая однолетняя выживаемость составила 97,5% в группе А, 95% в группе В и 97,5% в группе С ($p=0.773$). В течение года три пациента перенесли ОКС без подъема сегмента ST, два пациента – неинвалидизирующее ОНМК. Одному пациенту выполнена каротидная эндартерэктомия, двум – коронарная ангиопластика со стентированием.

Из местных осложнений в группе С у одного больного через 6 месяцев после шунтирования произошло нагноение синтетического БПШ, сопровождающееся аррозивным кровотечением из проксимального анастомоза. Пациенту в экстренном порядке выполнено лигирование бедренных артерий. В послеоперационном периоде развилась необратимая ишемия нижней конечности, что потребовало выполнить высокую ампутацию конечности. В группах А и В местных осложнений не было ($p=0.365$).

Общая однолетняя частота тромбоза БПШ составила 19,2% во всех группах: 12,5% в группе А и 22,5% в группах В и С ($p=0.423$). С 1 по 12 месяцы тромбоз шунта диагностирован у трех больных группы А (7,5%), шести в группе В (15%) и семи в группе С (17,5%).

Однолетняя первичная проходимость БПШ достоверно не различалась в исследуемых группах и составила 87,4% для аутовены «in situ», 77,5% для реверсированной вены и 77,3% для синтетического протеза ($p=0.446$) (Рисунок 13).

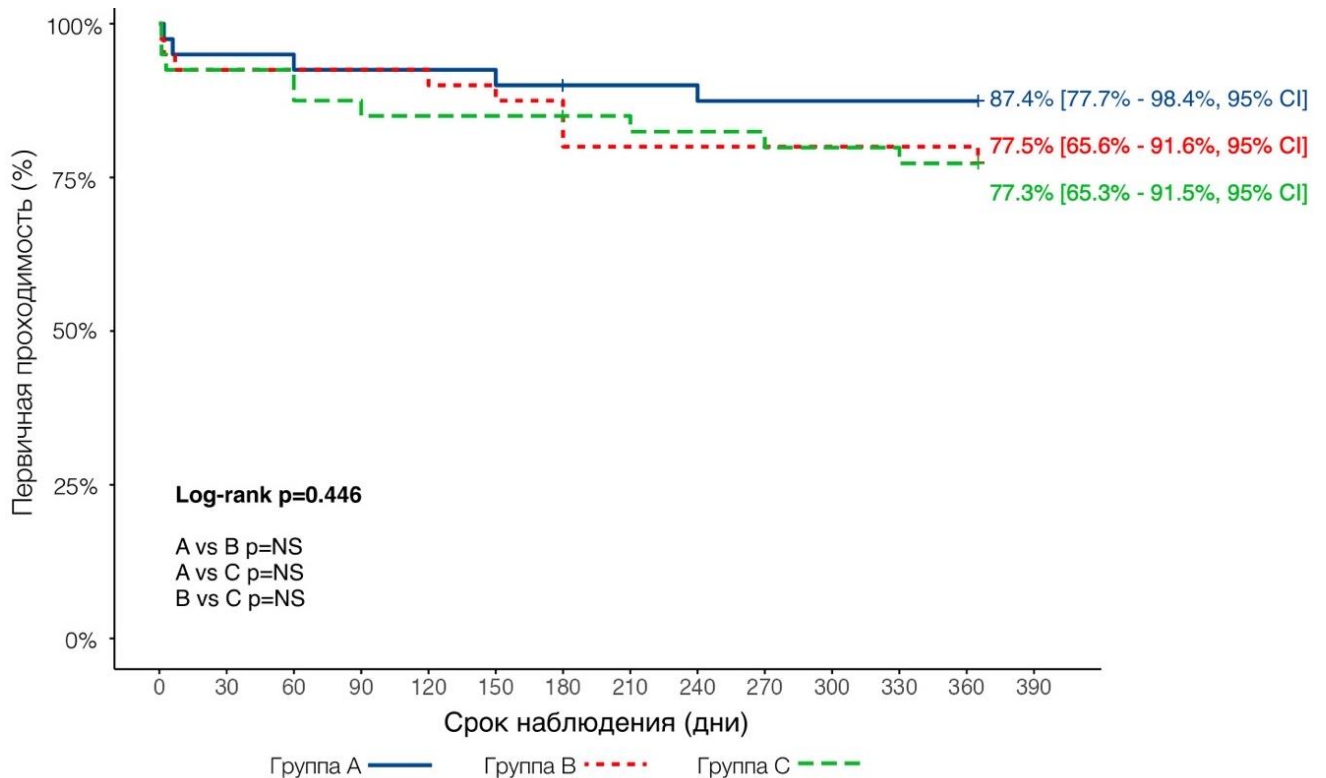


Рисунок 13 – Анализ Каплан-Мейера первичной проходимости шунта

В группе А в отдаленном послеоперационном периоде у трех больных (7,5%) диагностирован тромбоз аутовенозного шунта «in situ» с возвратом клинической картины КИНК. У больной с тромбозом шунта через 2 месяца повторные реконструктивные операции не выполнялись по причине неудовлетворительного периферического русла. На фоне консервативной терапии ишемические изменения прогрессировали, что потребовало выполнить ампутацию бедра. У больного с тромбозом шунта через 5 месяцев при повторной операции выявлена гиперплазия неоинтимы вены в области проксимального анастомоза. Выполнена тромбнеоинтимэктомия с реконструкцией шунта. Рестеноз в области дистального анастомоза явился причиной тромбоза шунта у больного через 8 месяцев. При УЗДС в 6 месяцев определялся стеноз до 50% дистального анастомоза, однако клиническая симптоматика отсутствовала. Проходимость шунта была восстановлена тромбэктомией с реконструкцией анастомоза.

В группе В тромбоз аутовенозного реверсированного шунта диагностирован у шести пациентов (15%). Тромбоз шунта у больного через 4 месяца сопровождался

развитием острой ишемии конечности. При повторной операции периферическое русло признано неудовлетворительным, выполнена ампутация бедра. Пациенту с тромбозом шунта через 5 месяцев повторные реконструктивно-восстановительные операции не выполнялись по причине тяжелого соматического статуса. КИНК на фоне консервативной терапии не купировалась. В последующем выполнена высокая ампутация в общехирургическом стационаре. У трех пациентов при контрольном визите через 6 месяцев и у одного через 12 месяцев определялась асимптомная посттромботическая окклюзия шунта. Клиника КИНК была купирована, некрозы эпителизировались. От проведения повторных реконструктивно-восстановительных операций решено воздержаться.

В группе С у семи больных (17,5%) развился тромбоз синтетического протеза (шесть первичных и один повторный). У двух пациентов тромбоз протеза диагностирован через 2 месяца и сопровождался острой ишемией конечности. В первом случае проходимость шунта при повторной операции была восстановлена тромбнеоинтимэктомией, в другом – констатировано неудовлетворительное периферическое русло и выполнена ампутация бедра. У одного больного тромбоз шунта диагностирован через 3 месяца с возвратом клинической картины КИНК. При повторной операции периферическое русло признано неудовлетворительным, выполнена ампутация бедра. У больной с суточным тромбозом БПШ диагностирован ретромбоз через 3 месяца после повторной операции. Повторные операции не выполнялись по причине отказа пациентки. В последующем больная перенесла ампутацию бедра в связи с прогрессированием ишемии конечности. В срок от 6 до 12 месяцев еще у трех больных выявлен тромбоз шунта с возвратом клиники КИНК. Во всех случаях причиной тромбоза шунта послужила гиперплазия неоинтимы в области анастомозов. В связи с удовлетворительным состоянием периферического русла всем пациентам с целью сохранения конечности было выполнено рещунтирование с помощью аутовены.

Интраоперационно установлено, что причиной тромбоза аутовенозных шунтов в отдаленном послеоперационном периоде являлось дезадаптивное

ремоделирование стенки аутовены, включающее развитие рестеноза в результате неоинтимальной гиперплазии вены в области анастомозов и шунта, а также неудовлетворительное состояние периферического русла, связанное с прогрессированием атеросклероза. Деадаптивное ремоделирование венозного шунта выявлено у двух пациентов (5%) в группе А и четырех (10%) в группе В. В группе С гиперплазия неоинтимы в области анастомозов диагностирована у четырех пациентов (10%).

Однофакторным регрессионным анализом установлено, что факторами, в несколько раз ассоциирующимися с риском потери первичной проходимости шунта, являются плохое (более 7 баллов оттока по Rutherford) периферическое русло (HR 6.75 [1.68-27.04, 95% CI], $p=0.007$) и исходный диаметр БПВ менее 3,5 мм (HR 3.12 [1.05-9.32, 95% CI], $p=0.041$) (Таблица 7).

Таблица 7 – Однофакторный регрессионный анализ Кокса отношения рисков (HR) потери первичной проходимости шунта в течение 12 месяцев

Фактор	Отношение рисков (HR)	p-value
Аутовена «in situ»	0.53 (0.18-1.57, 95% CI)	$p=0.250$
Реверсированная вена	0.98 (0.39-2.47, 95% CI)	$p=0.965$
Дистальный анастомоз ниже щели коленного сустава	2.11 (0.93-4.79, 95% CI)	$p=0.074$
Плохой отток (более 7 баллов) по Rutherford	6.75 (1.68-27.04, 95% CI)	$p=0.007$
Диаметр БПВ менее 3,5 мм	3.12 (1.05-9.32, 95% CI)	$p=0.041$
Исходный ЛПИ < 0,3	1.46 (0.64-3.32, 95% CI)	$p=0.372$
Коррекция путей притока	0.78 (0.29-2.10, 95% CI)	$p=0.622$
IV стадия ХИНК по А.В. Покровскому - Фонтейну	1.23 (0.54-2.81, 95% CI)	$p=0.620$
Женский пол	1.24 (0.42-3.64, 95% CI)	$p=0.697$
Возраст	1.04 (0.98-1.11, 95% CI)	$p=0.158$

По данным многофакторного регрессионного анализа использование в качестве шунта аутовены по методике «in situ» улучшало первичную проходимость в течение 12 месяцев. При аутовенозном БПШ «in situ» риск тромбоза шунта был

достоверно ниже в 4 раза по сравнению с синтетическим протезом (HR 0.25 [0.065-0.99, 95% CI], $p=0.049$) (Рисунок 14).

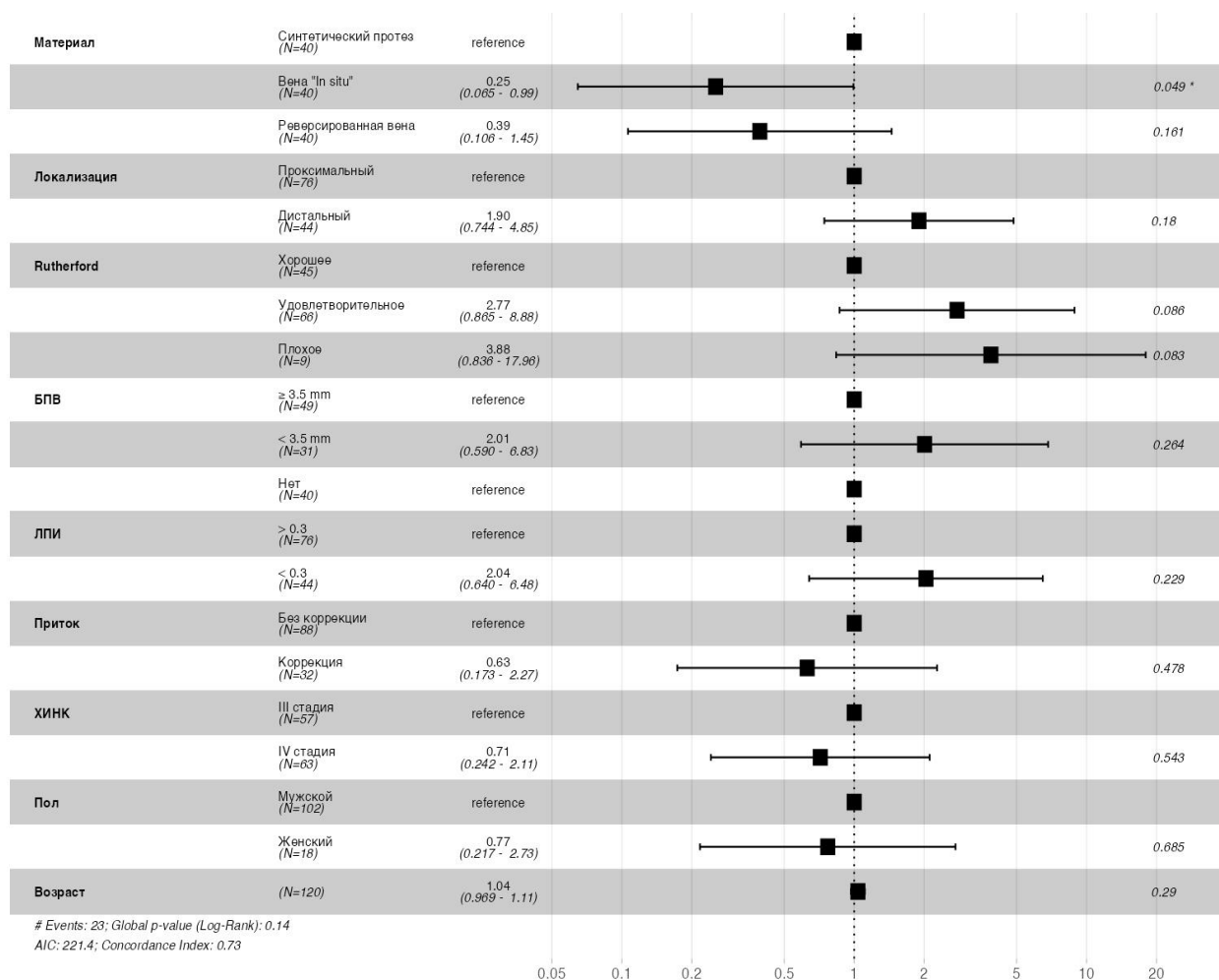


Рисунок 14 – Многофакторный регрессионный анализ Кокса отношения рисков (HR) потери первичной проходимости шунта в течение 12 месяцев

Однолетняя вторичная проходимость БПШ в исследуемых группах оказалась достоверно выше в группе аутоvenes «in situ» ($p=0.041$) и составила 97,5% против 80,0% в группе реверсированной вены ($p=0.015$) и 79,8% в группе синтетического протеза ($p=0.014$) (Рисунок 15).

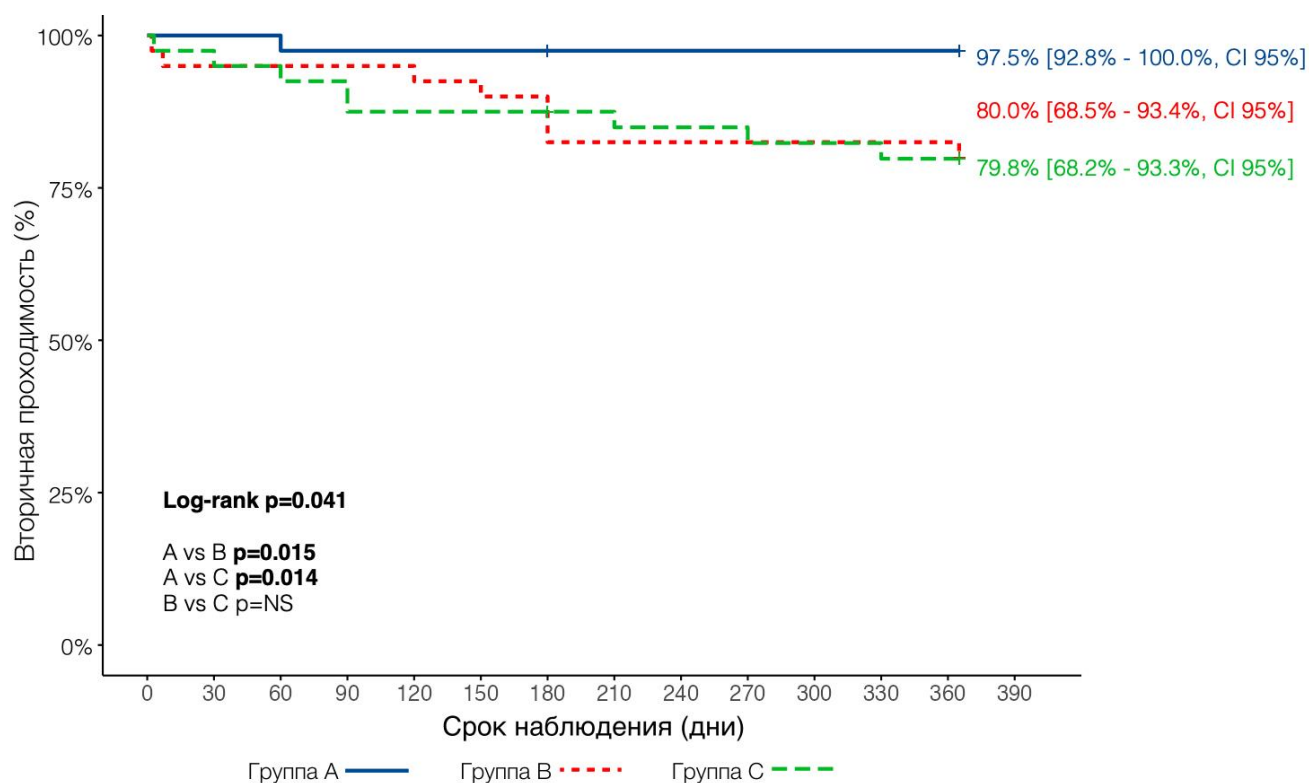


Рисунок 15 – Анализ Капман-Мейера вторичной проходимости шунта

Однофакторным регрессионным анализом установлено, что факторами, в несколько раз ассоциирующимися с риском потери вторичной проходимости шунта, являются дистальный анастомоз с ПкА ниже щели коленного сустава (HR 2.76 [1.05-7.26, 95% CI], $p=0.039$) и плохое (более 7 баллов оттока по Rutherford) периферическое русло (HR 14.89 [2.72-81.49, 95% CI], $p=0.002$). Использование в качестве шунта аутовены «in situ» ассоциировалось с улучшением вторичной проходимости на 89% (HR 0.11 [0.01-0.92, 95% CI], $p=0.041$) по сравнению с синтетическим протезом. Риск тромбоза шунта и необходимость в повторной реваскуляризации были достоверно выше в 8,6 раз в группе реверсированной вены (HR 8.60 [1.08-68.77, 95% CI], $p=0.043$) и в 8,7 раз в группе синтетического протеза (HR 8.72 [1.09-69.76, 95% CI], $p=0.041$) по сравнению с группой аутовены «in situ» (Таблица 8).

Таблица 8 – Однофакторный регрессионный анализ Кокса отношения рисков (HR) потери вторичной проходимости шунта в течение 12 месяцев

Фактор	Отношение рисков (HR)	p-value
Аутовена «in situ»	0.11 (0.01-0.92, 95% CI)	p=0.041
Реверсированная вена	0.99 (0.37-2.63, 95% CI)	p=0.977
Дистальный анастомоз ниже щели коленного сустава	2.76 (1.05-7.26, 95% CI)	p=0.039
Плохой отток (более 7 баллов) по Rutherford	14.89 (2.72-81.49, 95% CI)	p=0.002
Диаметр БПВ менее 3,5 мм	3.43 (0.86-13.70, 95% CI)	p=0.082
Исходный ЛПИ < 0,3	1.26 (0.48-3.31, 95% CI)	p=0.641
Коррекция путей притока	0.58 (0.17-2.02, 95% CI)	p=0.392
IV стадия ХИНК по А.В. Покровскому - Фонтейну	1.04 (0.40-2.69, 95% CI)	p=0.939
Женский пол	1.85 (0.60-5.69, 95% CI)	p=0.281
Возраст	1.06 (0.99-1.14, 95% CI)	p=0.092

Влияние изучаемых факторов на вторичную проходимость шунта было изучено многофакторным регрессионным анализом. Риск тромбоза шунта и необходимость в повторной реваскуляризации достоверно увеличивались при плохом (более 7 баллов оттока по Rutherford) периферическом русле (HR 9.25 [1.42-60.1, 95% CI], p=0.02), в то время как использование аутовены по методике «in situ» достоверно снижало риск потери вторичной проходимости более чем в 20 раз (HR 0.047 [0.0046-0.48, 95% CI], p=0.01) по сравнению с синтетическим протезом (Рисунок 16).

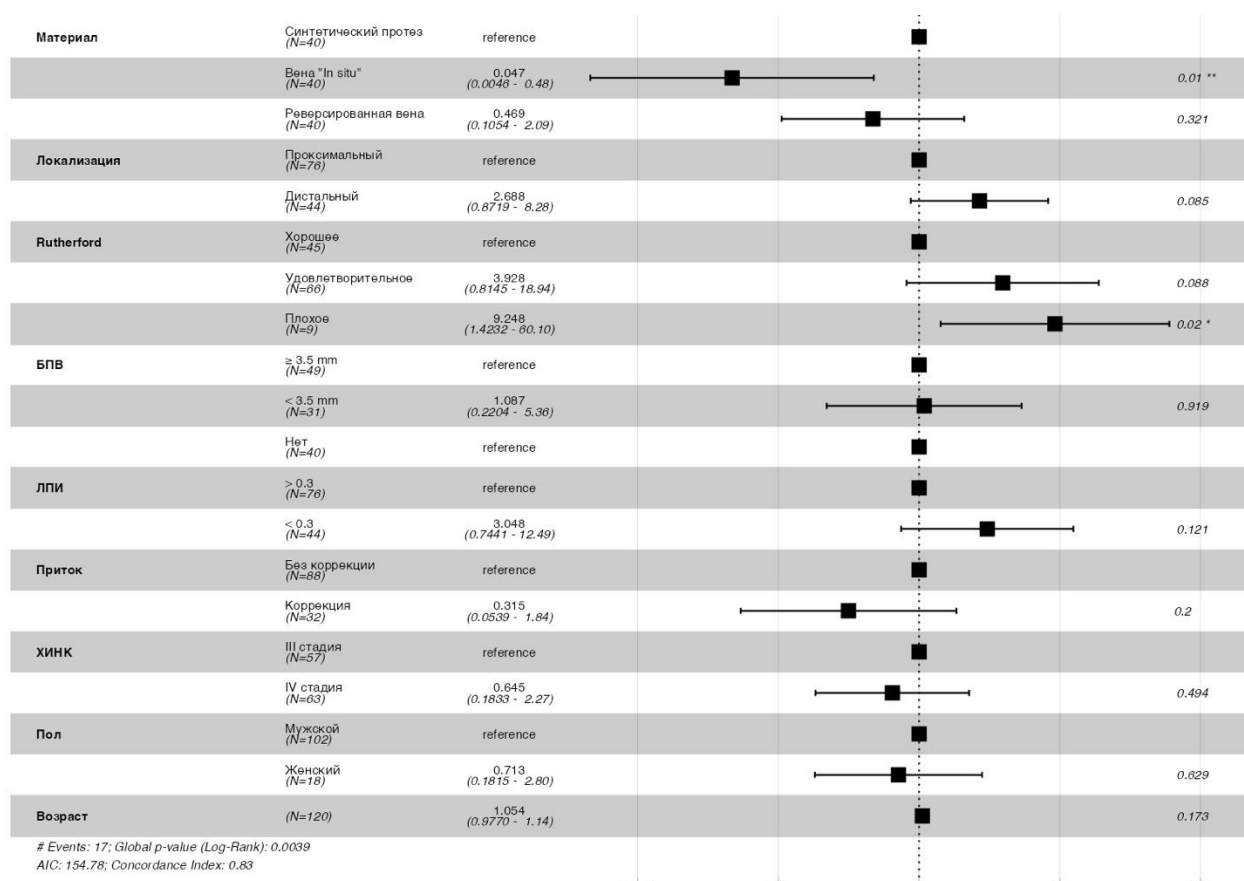


Рисунок 16 – Многофакторный регрессионный анализ Кокса отношения рисков (HR) потери вторичной проходимости шунта в течение 12 месяцев

Большие ампутации выполнялись с одинаковой частотой во всех группах – две (5%) в группе А, четыре (10%) в группе В и шесть (15%) в группе С ($p=0.332$). В течение 12 месяцев после операции девять больных (22,5%) перенесли малые ампутации на уровне стопы в группе А, восемь (20%) – в группе В и пять (12,5%) – в группе С.

Однолетняя сохранность конечности в исследуемых группах достоверно не различалась и составила 95% в группе А, 90% в группе В и 85% в группе С ($p=0.332$) (Рисунок 17).

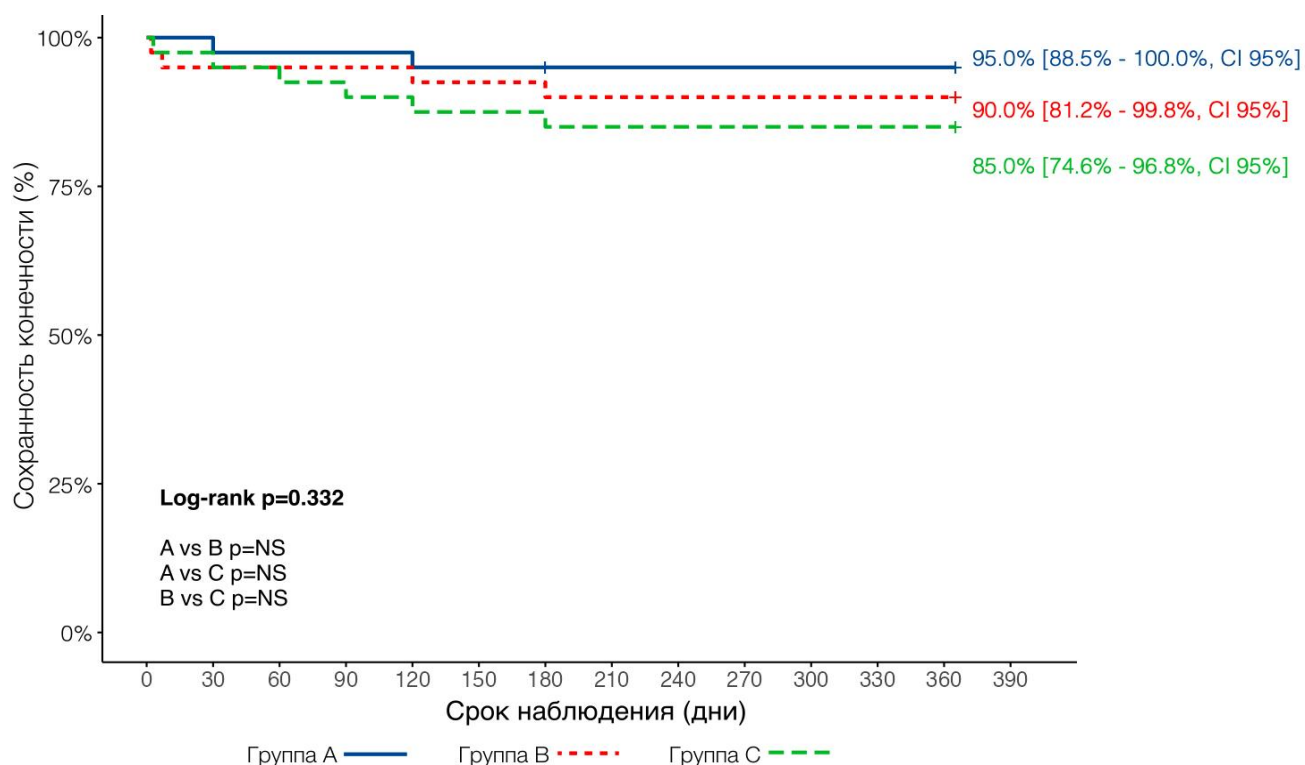


Рисунок 17 – Анализ Каплан-Мейера сохранности конечности

Однофакторным регрессионным анализом установлено, что фактором, в 13,6 раз ассоциирующимся с риском потери конечности, является плохое (более 7 баллов оттока по Rutherford) периферическое русло (HR 13.64 [2.49-74.66, 95% CI], $p=0.003$) (Таблица 9).

Таблица 9 – Однофакторный регрессионный анализ Кокса отношения рисков (HR) потери конечности в течение 12 месяцев

Фактор	HR (однофакторный)	p-value
Аутовена «in situ»	0.32 (0.06-1.57, 95% CI)	p=0.160
Реверсированная вена	0.65 (0.18-2.32, 95% CI)	p=0.510
Дистальный анастомоз ниже щели коленного сустава	2.54 (0.80-7.99, 95% CI)	p=0.112
Плохой отток (более 7 баллов) по Rutherford	13.64 (2.49-74.66, 95% CI)	p=0.003
Диаметр БПВ менее 3,5 мм	8.36 (0.98-71.54, 95% CI)	p=0.053
Исходный ЛПИ < 0,3	2.49 (0.79-7.85, 95% CI)	p=0.119
Коррекция путей притока	0.92 (0.25-3.39, 95% CI)	p=0.898
IV стадия ХИНК по А.В. Покровскому - Фонтейну	1.84 (0.55-6.10, 95% CI)	p=0.321
Женский пол	1.91 (0.52-7.07, 95% CI)	p=0.330
Возраст	1.05 (0.97-1.14, 95% CI)	p=0.198

При многофакторном регрессионном анализе риск потери конечности в 12 раз увеличивался у больных с плохим (более 7 баллов оттока по Rutherford) периферическим руслом (HR 12.01 [1.496-96.4, 95% CI], $p=0.019$). Тогда как, использование аутовены по методике «in situ» достоверно снижало риск потери конечности в 16 раз (HR 0.062 [0.0057-0.68, 95% CI], $p=0.023$) по сравнению с синтетическим протезом (Рисунок 18).

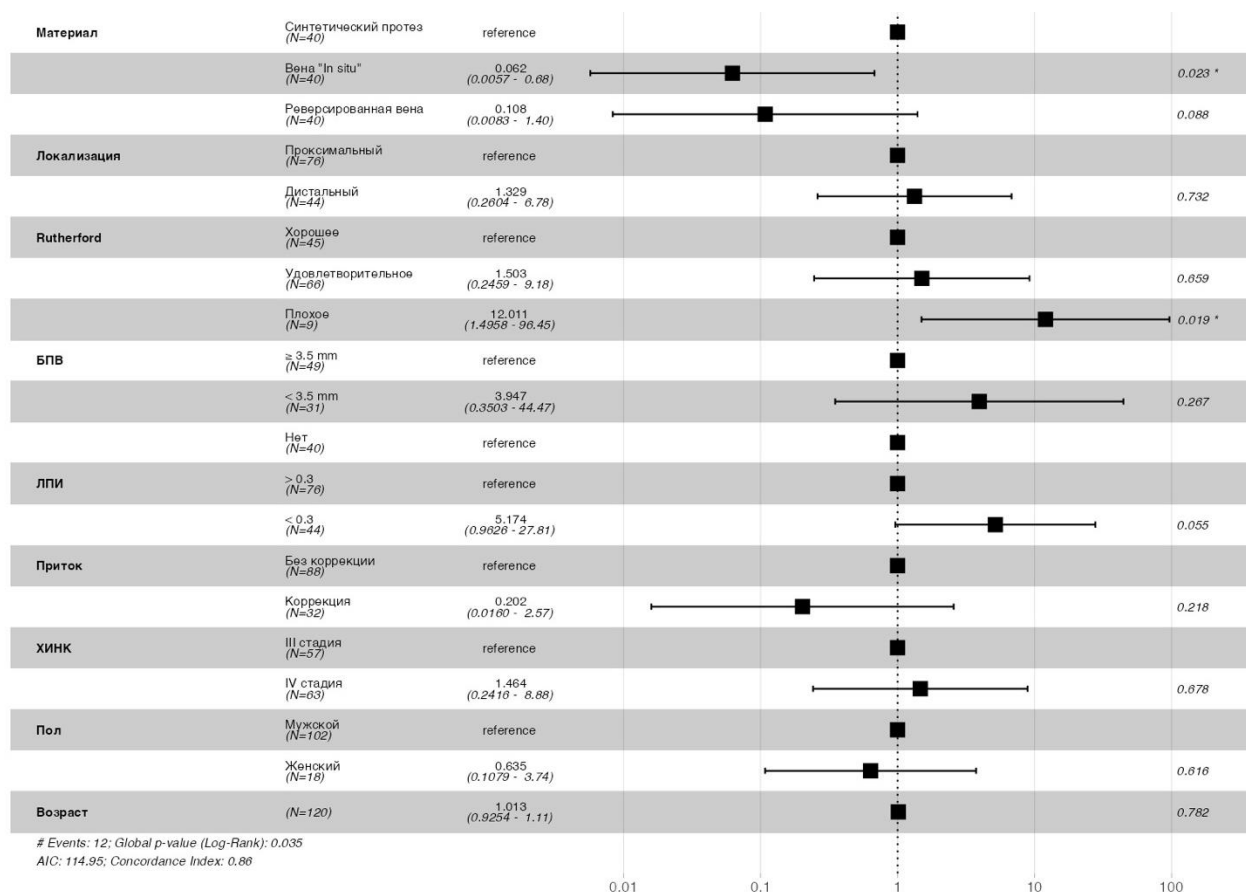


Рисунок 18 – Многофакторный регрессионный анализ Кокса отношения рисков (HR) потери конечности в течение 12 месяцев

Частота тромбоза шунта, показатели первичной и вторичной проходимости, а также сохранности конечности были рассчитаны внутри групп для шунтов с дистальным анастомозом выше и ниже щели коленного сустава. Результаты представлены в таблицах 10 и 11.

Таблица 10 – Однолетние показатели хирургического лечения при локализации дистального анастомоза БПШ выше щели коленного сустава

Показатель, единица измерения	Группа А (n = 23)	Группа В (n = 24)	Группа С (n = 29)	p-value
	Выше щели коленного сустава			
Тромбоз шунта, n (%)	2 (8,7%)	3 (12,5%)	6 (20,7%)	0.45
Первичная проходимость, %	91,3%	87,5%	78,9%	0.44
Вторичная проходимость, %	100%	91,7%	82,4%	0.09
Сохранность конечности, %	95,7%	95,8%	89,7%	0.58

Таблица 11 – Однолетние показатели хирургического лечения при локализации дистального анастомоза БПШ ниже щели коленного сустава

Показатель, единица измерения	Группа А (n = 17)	Группа В (n = 16)	Группа С (n = 11)	p-value
	Ниже щели коленного сустава			
Тромбоз шунта, n (%)	3 (17,6%)	6 (37,5%)	3 (27,3%)	0.44
Первичная проходимость, %	82,4%	62,5%	72,7%	0.53
Вторичная проходимость, %	94,1%	62,5%	72,7%	0.11
Сохранность конечности, %	94,1%	81,3%	72,7%	0.30

Как видно из данных таблиц 10 и 11, частота тромбоза шунта, первичная и вторичная проходимость, свобода от ампутации достоверно не различались в исследуемых группах у шунтов выше и ниже щели коленного сустава ($p > 0,05$). Статистически незначимо по всем изучаемым показателям однолетние результаты оперативного лечения оказались выше в группе аутовены «in situ».

Через 6 и 12 месяцев по данным УЗДС производили оценку частоты развития рестеноза зоны реконструкции (стеноз более 50% в зоне анастомозов или шунта), а также прогрессирование атеросклероза на путях притока и оттока (увеличение степени ранее существовавшего стеноза, появление новых гемодинамически

значимых стенозов и окклюзий). Полученные результаты представлены в таблице 12.

Таблица 12 – Частота развития рестеноза и прогрессирования атеросклероза

Показатель, единица измерения	Группа А	Группа В	Группа С	p-value
Рестеноз зоны реконструкции, n (%)	4 (10%)	5 (12,5%)	5 (12,5%)	0.923
Прогрессирование атеросклероза на путях притока и оттока, n (%)	2 (7,5%)	1 (5%)	2 (10%)	0.812

Достоверных различий в развитии рестеноза ($p=0.923$) или прогрессировании атеросклероза ($p=0.812$) в исследуемых группах не получено. У 9 пациентов (3 в группе А, 4 в группе В и 2 в группе С) отмечался возврат клиники КИНК на фоне проходимого шунта. С целью улучшения клинического статуса, сохранения проходимости шунта и профилактики тромбоза зоны реконструкции проводились эндоваскулярные вмешательства: ЧТЛБА подвздошных артерий, берцовых артерий, проксимального или дистального анастомоза, шунта ($n=9$).

Изменение клинического статуса в отдаленном послеоперационном периоде в исследуемых группах представлено на рисунке 19.

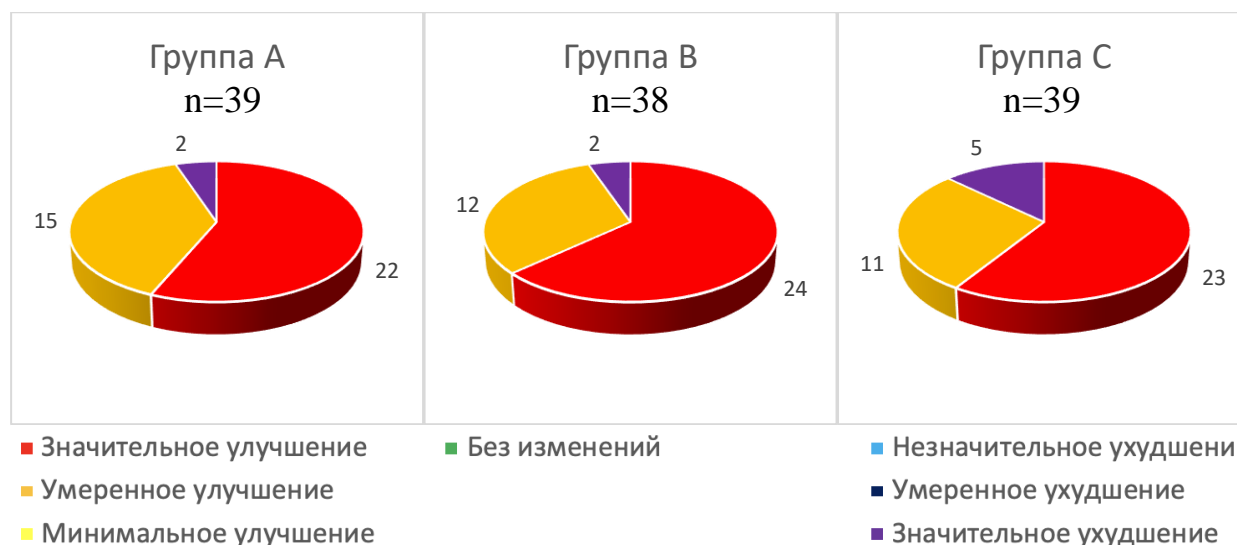

Рисунок 19 – Динамика изменений клинического статуса через 12 месяцев

ЛПИ через 12 месяцев достоверно не различался в группах и составил $0,91 \pm 0,15$ в группе А; $0,93 \pm 0,19$ в группе В и $0,95 \pm 0,10$ в группе С ($p=0.804$).

Согласно полученным результатам, использование аутовены по методике «in situ» при БПШ достоверно улучшает первичную проходимость (HR 0.25 [0.065-0.99, 95% CI], $p=0.049$), вторичную проходимость (HR 0.047 [0.0046-0.48, 95% CI], $p=0.01$) и сохранность конечности (HR 0.062 [0.0057-0.68, 95% CI], $p=0.023$) в течение 12 месяцев после реваскуляризации по сравнению с синтетическим протезом.

Однолетняя первичная проходимость аутовены «in situ» составила 87,4% ($p=0.446$). Вторичная проходимость аутовены «in situ» достоверно выше реверсированной вены на 17,5% ($p=0.015$) и синтетического протеза на 17,7% ($p=0.014$) и составляет 97,5% ($p=0.041$). У 95% больных удалось избежать большой ампутации конечности ($p=0.332$).

Тромбоз шунта в послеоперационном периоде ассоциируется с техническими факторами (сохранение притоков и клапанов БПВ, перекручивание шунта, переоценка состояния периферического русла), неудовлетворительным (более 7 баллов оттока по Rutherford) периферическим руслом (HR 6.75 [1.68-27.04, 95% CI], $p=0.007$) и диаметром БПВ менее 3,5 мм (HR 3.12 [1.05-9.32, 95% CI], $p=0.041$).

Риск тромбоза шунта и необходимость в повторной реваскуляризации (потеря вторичной проходимости) при аутовенозном БПШ «in situ» достоверно ниже в 8,6 раз по сравнению с реверсированной веной ($p=0.043$) и 8,7 раз – с синтетическим протезом ($p=0.041$).

3.2. Динамика показателей функционального состояния эндотелия в группе А

В таблице 13 представлена динамика изучаемых биохимических маркеров функционального состояния эндотелия после аутовенозного БПШ по методике «in situ».

Таблица 13 – Динамика показателей функционального состояния эндотелия в группе А

	NO, нмоль/мг белка	ET-1, пг/мл	TM, пг/мл	VEGF-A, пг/мл	FN, мкг/мл	
Норма (n = 10)	2.21 [2.11; 2.29]	1.95 [1.72; 2.38]	1612 [1540; 1819]	92 [75; 111]	230 [213; 240]	
ГРУППА А (n = 40)	V0	1.03 [0.96; 1.09]	7.24 [6.00; 8.37]	2573 [2313; 2781]	346 [266; 419]	260 [250; 280]
	V1	1.35 * [1.31; 1.41]	5.83 * [4.88; 6.68]	3760 * [3450; 3895]	226 * [194; 309]	295 * [280; 313]
	V2	1.45 * [1.38; 1.52]	5.09 * [4.46; 5.83]	2916 * [2728; 3153]	759 * [582; 837]	275 * [260; 283]
	V3	1.29 * [1.24; 1.33]	4.78 * [4.23; 5.33]	2524 [2313; 2700]	389 * [350; 448]	270 [250; 280]
	V4	1.26 * [1.20; 1.33]	5.38 * [4.88; 6.04]	2326 * [2196; 2468]	272 * [235; 308]	280 * [265; 325]
	V5	1.19 * [1.14; 1.23]	5.98 * [5.48; 6.61]	1923 * [1855; 2061]	301 * [268; 333]	300 * [280; 320]
	V6	1.06 * [1.00; 1.13]	6.44 * [6.12; 6.87]	2013 * [1959; 2158]	320 [289; 365]	310 * [290; 333]

Примечание. * – статистически значимое отличие от V0 (p<0.05)

Как видно из данных таблицы 13, исходное функциональное состояние эндотелия пациентов группы А характеризуется высоким уровнем ET-1 (p<0.001), TM (p<0.001), FN (p<0.001), VEGF-A (p<0.001), а также низким NO (p<0.001) по сравнению со здоровыми добровольцами.

Уровень NO статистически значимо увеличивается с 1.03 до 1.35 нмоль/мг белка на 1 сутки (p<0.001) и до 1.45 нмоль/мг белка на 10 сутки (p<0.001). К первому месяцу достоверно снижается до 1.29 нмоль/мг белка (p<0.001) и продолжает снижаться весь оставшийся период наблюдения, достигая 1.06 нмоль/мг белка через 12 месяцев (p<0.001) (Рисунок 20).

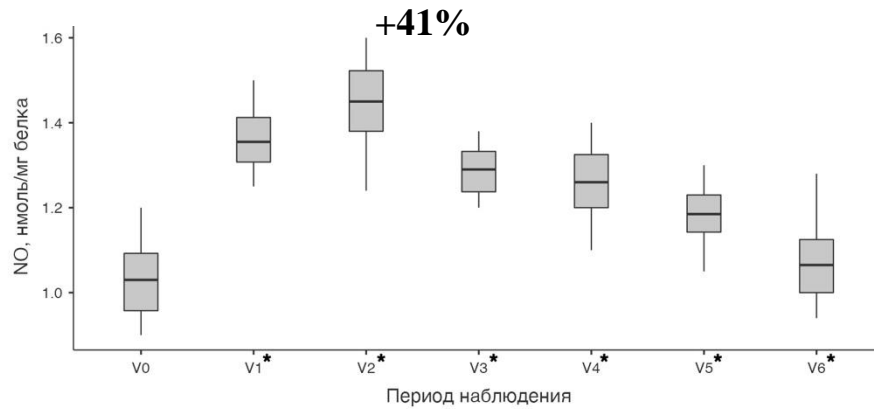


Рисунок 20 – Динамика изменений NO в группе А

Примечание. * – статистически значимое отличие от предыдущего периода времени ($p < 0.05$)

Уровень ET-1 статистически значимо снижается с 7.24 до 4.78 пг/мл в течение первого месяца ($p = 0.003$). С 3 по 12 месяцы достоверно увеличивается с 5.38 до 6.44 пг/мл ($p < 0.001$) (Рисунок 21).

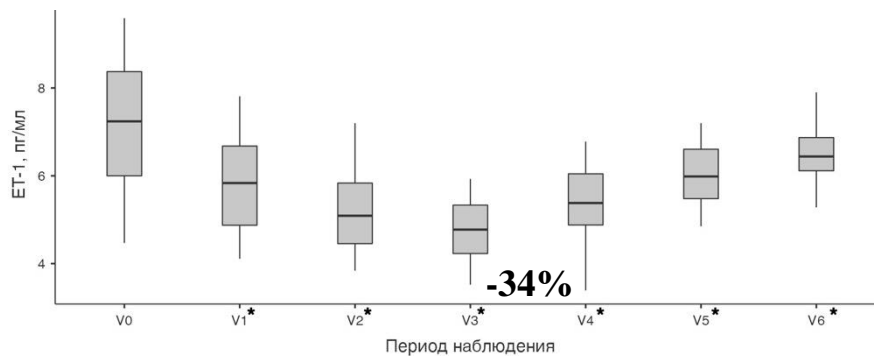


Рисунок 21 – Динамика изменений ET-1 в группе А

Примечание. * – статистически значимое отличие от предыдущего периода времени ($p < 0.05$)

Уровень ТМ статистически значимо увеличивается с 2573 до 3760 пг/мл в первые сутки ($p < 0.001$), а затем снижается до 2916 пг/мл на 10 суток ($p < 0.001$). С 10 суток намечается тенденция по снижению ТМ в послеоперационном периоде, которая сохраняется до 6 месяцев ($p < 0.001$). Через 1 месяц ТМ снижается до 2524 пг/мл, что соответствует уровню до операции ($p = 0.936$), а с 3 по 12 месяцы – достоверно ниже исходного ($p < 0.001$), но не достигает нормального (Рисунок 22).

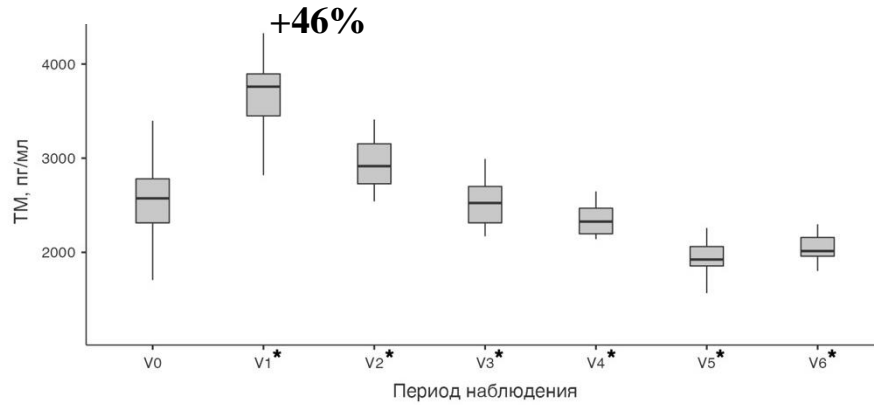


Рисунок 22 – Динамика изменений ТМ в группе А

Примечание. * – статистически значимое отличие от предыдущего периода времени ($p < 0.05$)

Уровень VEGF-A статистически значимо снижается с 346 до 226 пг/мл ($p < 0.001$) на первые сутки. На 10 сутки отмечается резкий подъем до 759 пг/мл ($p < 0.001$). После чего начинает снижаться до 389 пг/мл через 1 месяц ($p < 0.001$) и до 272 пг/мл через 3 месяца ($p < 0.001$) и становится достоверно ниже исходного ($p < 0.001$). С 6 по 12 месяц наблюдается небольшой рост до исходных значений ($p = 0.265$) (Рисунок 23).

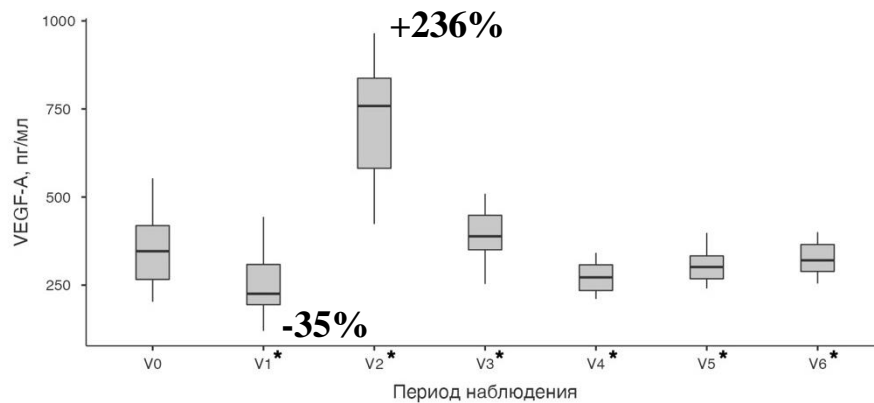


Рисунок 23 – Динамика изменений VEGF-A в группе А

Примечание. * – статистически значимое отличие от предыдущего периода времени ($p < 0.05$)

Уровень FN статистически значимо увеличивается с 260 до 295 мкг/мл на 1 сутки ($p < 0.001$). После чего снижается до 275 мкг/мл на 10 сутки ($p < 0.001$) и продолжает снижаться на протяжении первого месяца до 270 мкг/мл ($p < 0.001$), что

соответствует уровню FN до операции ($p=0.859$). С третьего месяца уровень FN достоверно увеличивается до 280 мкг/мл ($p<0.001$). С 6 по 12 месяцы уровень FN статистически незначимо увеличивается до 310 мкг/мл ($p=0.283$) (Рисунок 24).

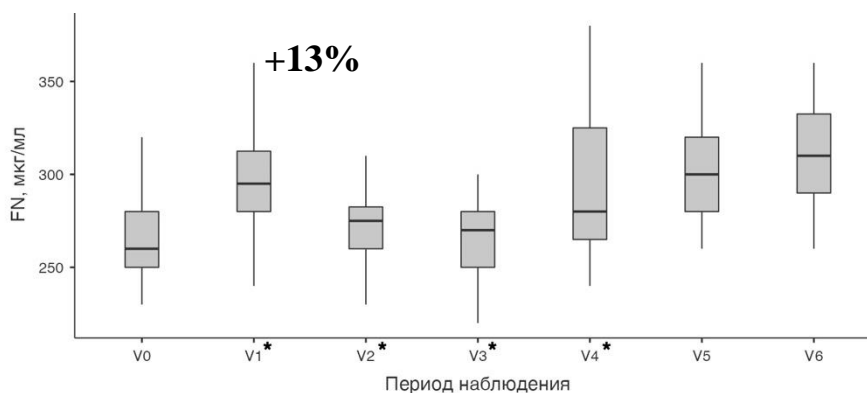


Рисунок 24 – Динамика изменений FN в группе А

Примечание. * – статистически значимое отличие от предыдущего периода времени ($p<0.05$)

Таким образом, изменения биохимических маркеров функционального состояния эндотелия при артериализации аутовены «in situ» включают статистически значимое снижение VEGF-A на 35% ($p<0.001$), увеличение ТМ на 46% ($p<0.001$) и FN на 13% ($p<0.001$) на 1 сутки; увеличение NO на 41% ($p<0.001$) и VEGF-A на 236% ($p<0.001$) на 10 сутки, а также снижение ET-1 на 34% ($p=0.001$) через 1 месяц после оперативного вмешательства.

3.3. Динамика показателей функционального состояния эндотелия в группе В

В таблице 14 представлена динамика изучаемых биохимических маркеров функционального состояния эндотелия после аутовенозного БПШ реверсированной веной.

Таблица 14 – Динамика показателей функционального состояния эндотелия в группе В

	NO, нмоль/мг белка	ЕТ-1, пг/мл	ТМ, пг/мл	VEGF-А, пг/мл	FN, мкг/мл	
Норма (n = 10)	2.21 [2.11; 2.29]	1.95 [1.72; 2.38]	1612 [1540; 1819]	92 [75; 111]	230 [213; 240]	
ГРУППА В (n = 40)	V0	1.04 [0.95; 1.12]	7.00 [6.18; 7.62]	2418 [2330; 2555]	386 [340; 421]	250 [238; 270]
	V1	1.25 * [1.18; 1.30]	6.82 [6.30; 7.39]	3174 * [2728; 3751]	202 * [183; 256]	315 * [280; 333]
	V2	1.56 * [1.49; 1.61]	6.52 * [5.96; 7.04]	3465 * [3160; 3928]	447 * [387; 489]	305 * [290; 320]
	V3	1.60 * [1.51; 1.70]	5.67 * [5.10; 5.98]	2898 * [2613; 3043]	778 * [722; 838]	290 * [280; 308]
	V4	1.23 * [1.16; 1.36]	7.04 [6.82; 7.63]	2346 * [2183; 2503]	560 * [503; 631]	280 * [270; 290]
	V5	1.15 * [1.09; 1.20]	7.27 [7.00; 7.58]	2379 * [2299; 2516]	451 * [406; 485]	300 * [280; 310]
	V6	0.97 * [0.90; 1.03]	7.32 [6.99; 7.79]	2114 * [2000; 2187]	365 [324; 403]	305 * [290; 320]

Примечание. * – статистически значимое отличие от V0 (p<0.05)

Как видно из данных таблицы 14, исходное функциональное состояние эндотелия пациентов группы В характеризуется высоким уровнем ЕТ-1 (p<0.001), ТМ (p<0.001), FN (p=0.005), VEGF-А (p<0.001), а также низким NO (p<0.001) по сравнению со здоровыми добровольцами.

Уровень NO статистически значимо увеличивается с 1.04 до 1.25 нмоль/мг белка на 1 сутки (p<0.001), до 1.56 нмоль/мг белка на 10 сутки (p<0.001) и достигает максимального значения через 1 месяц (1.60 нмоль/мг белка) после операции (p=0.005). Через 3 месяца достоверно снижается до 1.23 нмоль/мг белка (p<0.001) и продолжается снижаться весь оставшийся период наблюдения. Стоит отметить, что через 12 месяцев уровень NO снижается статистически значимо ниже исходного и составляет 0.97 нмоль/мг белка (p=0.008) (Рисунок 25).

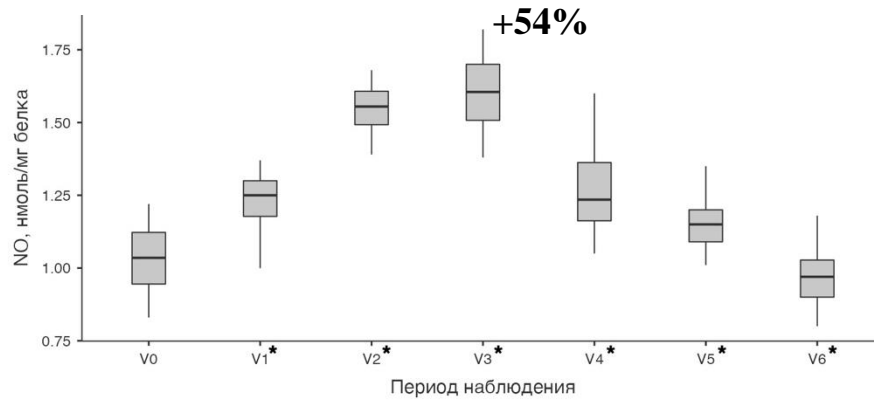


Рисунок 25. Динамика изменений NO в группе В

Примечание. * – статистически значимое отличие от предыдущего периода времени ($p < 0.05$)

Уровень ET-1 статистически значимо снижается с 7.00 до 5.67 пг/мл в течение 1 месяца после операции ($p < 0.001$). Через 3 месяца достоверно увеличивается до 7.04 пг/мл ($p < 0.001$) и сохраняется на высоком уровне весь период наблюдения, достоверно не отличаясь от уровня до операции ($p = 0.121$) (Рисунок 26).

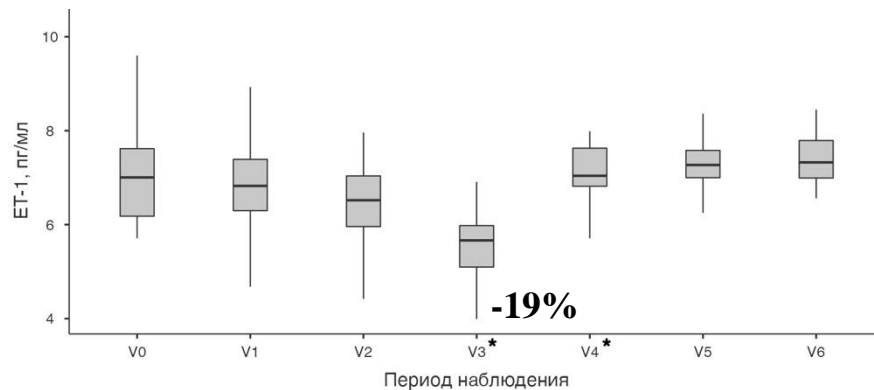


Рисунок 26 – Динамика изменений ET-1 в группе В

Примечание. * – статистически значимое отличие от предыдущего периода времени ($p < 0.05$)

Уровень ТМ статистически значимо увеличивается с 2418 до 3174 пг/мл в первые сутки ($p < 0.001$) и до 3465 пг/мл на 10 сутки ($p < 0.001$). Через 1 месяц после операции уровень ТМ достоверно снижается до 2898 пг/мл ($p < 0.001$) и продолжает снижаться на протяжении всего периода наблюдения ($p < 0.001$). Следует отметить,

что с 3 по 12 месяцы уровень ТМ статистически значимо определяется ниже исходного ($p < 0.001$) (Рисунок 27).

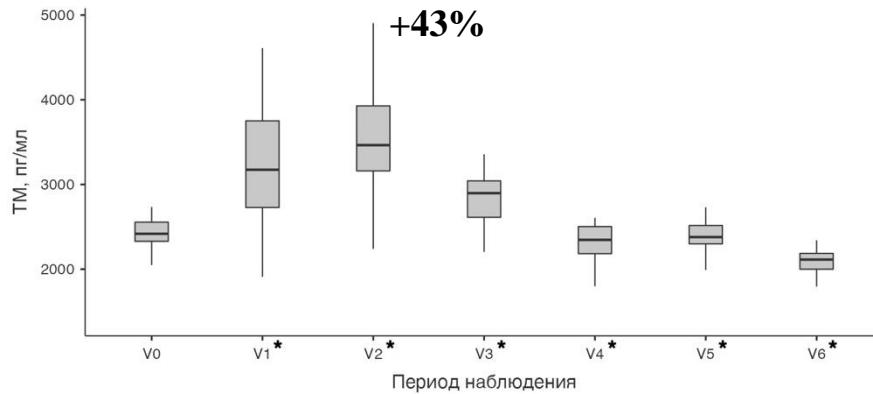


Рисунок 27 – Динамика изменений ТМ в группе В

Примечание. * – статистически значимое отличие от предыдущего периода времени ($p < 0.05$)

Уровень VEGF-A статистически значимо снижается с 386 до 202 пг/мл на 1 сутки ($p < 0.001$), с последующим подъемом до 447 пг/мл на 10 сутки ($p < 0.001$) и до 778 пг/мл через 1 месяц ($p < 0.001$). К 3 месяцу после операции уровень VEGF-A достоверно снижается до 560 пг/мл ($p < 0.001$) и продолжается снижаться до 365 пг/мл ($p < 0.001$) через 12 месяцев после операции, достигая исходного значения ($p = 0.154$) (Рисунок 28).

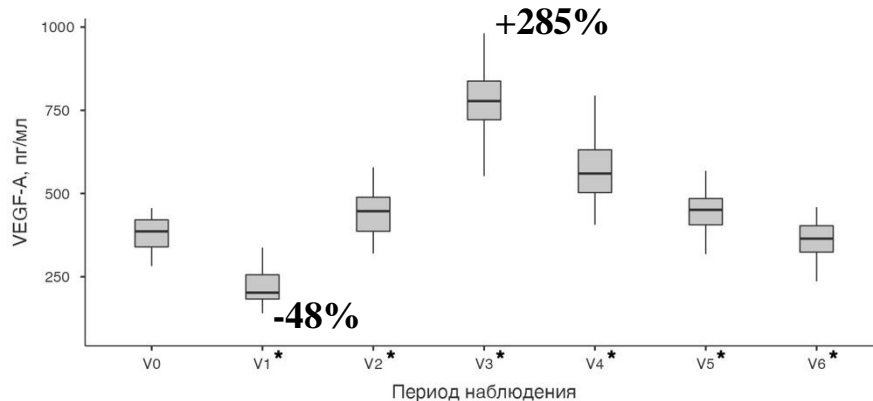


Рисунок 28 – Динамика изменений VEGF-A в группе В

Примечание. * – статистически значимое отличие от предыдущего периода времени ($p < 0.05$)

Уровень FN статистически значимо увеличивается с 250 до 315 мкг/мл на 1 сутки ($p < 0.001$). С 10 суток и на протяжении трех месяцев достоверно снижается

до 280 мкг/мл ($p < 0.001$), но сохраняется на высоком уровне относительно исходного ($p < 0.001$). С 6 месяца наблюдается статистически значимый рост уровень FN до 300 мкг/мл ($p < 0.001$), сохраняющийся до 12 месяцев после оперативного вмешательства ($p = 0.606$) (Рисунок 29).

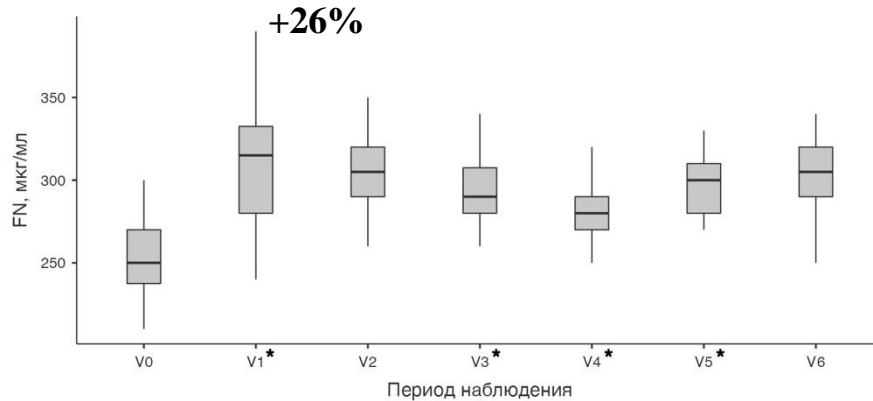


Рисунок 29 – Динамика изменений FN группе В

Примечание. * – статистически значимое отличие от предыдущего периода времени ($p < 0.05$)

Таким образом, изменения биохимических маркеров функционального состояния эндотелия при артериализации реверсированной аутовены включают статистически значимое снижение VEGF-A на 48% ($p < 0.001$) и увеличение FN на 26% ($p < 0.001$) на 1 сутки; увеличение TM на 43% ($p < 0.001$) на 10 сутки, увеличение NO на 54% ($p < 0.001$) и VEGF-A на 285% ($p < 0.001$), а также снижение ET-1 на 19% ($p = 0.001$) через 1 месяц после оперативного вмешательства.

3.4. Динамика показателей функционального состояния эндотелия в группе С

В таблице 15 представлена динамика изучаемых биохимических маркеров функционального состояния эндотелия после БПШ синтетическим протезом из ПТФЭ.

Таблица 15 – Динамика показателей функционального состояния эндотелия в группе С

	NO, нмоль/мг белка	ЕТ-1, пг/мл	ТМ, пг/мл	VEGF-А, пг/мл	FN, мкг/мл	
Норма (n = 10)	2.21 [2.11; 2.29]	1.95 [1.72; 2.38]	1612 [1540; 1819]	92 [75; 111]	230 [213; 240]	
ГРУППА С (n = 40)	V0	0.99 [0.92; 1.06]	6.39 [5.95; 7.28]	2148 [1971; 2223]	363 [292; 406]	260 [240; 273]
	V1	0.94 * [0.88; 1.01]	7.50 * [6.58; 7.81]	2290 * [2144; 2349]	545 * [479; 619]	275 * [260; 293]
	V2	0.97 * [0.91; 1.00]	6.78 [6.15; 7.02]	2215 * [2145; 2325]	602 * [556; 644]	280 * [270; 300]
	V3	1.02 [0.97; 1.06]	6.22 [5.92; 6.63]	2170 [2102; 2233]	477 * [422; 519]	270 [250; 290]
	V4	0.98 [0.91; 1.04]	7.06 * [6.78; 7.23]	2165 [2129; 2246]	406 * [362; 442]	275 * [260; 293]
	V5	0.96 [0.91; 1.00]	6.98 * [6.76; 7.38]	2195 [2130; 2249]	417 * [381; 474]	285 * [270; 300]
	V6	0.93 * [0.86; 0.98]	7.27 * [6.85; 7.53]	2197 * [2132; 2257]	402 * [362; 431]	290 * [278; 310]

Примечание. * – статистически значимое отличие от V0 (p<0.05)

Как видно из данных таблицы 15, исходное функциональное состояние эндотелия пациентов группы С характеризуется высоким уровнем ЕТ-1 (p<0.001), ТМ (p<0.001), FN (p=0.002), VEGF-А (p<0.001), а также низким NO (p<0.001) по сравнению со здоровыми добровольцами.

Уровень NO статистически значимо снижается с 0.99 до 0.94 нмоль/мг белка на 1 сутки (p<0.001). Через 1 месяц достоверно увеличивается до 1.02 нмоль/мг белка (p<0.001), статистически незначимо превышая уровень до операции (p=0.406). К 3 месяцу снижается до исходного уровня и составляет 0.98 нмоль/мг белка (p=0.479). С 6 по 12 месяцы после операции достоверно снижается до 0.93 нмоль/мг белка (p<0.001) (Рисунок 30).

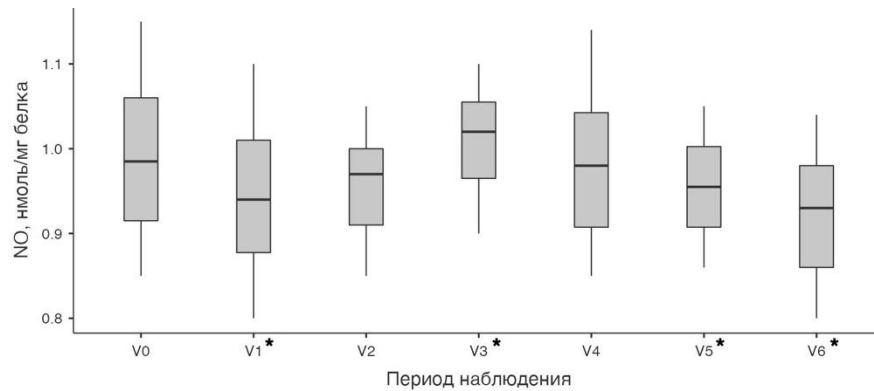


Рисунок 30 – Динамика изменений NO в группе С

Примечание. * – статистически значимое отличие от предыдущего периода времени ($p < 0.05$)

Уровень ET-1 в группе С статистически значимо увеличивается с 6.39 до 7.50 пг/мл на 1 сутки ($p < 0.001$). С 10 суток и на протяжении первого месяца достоверно снижается до 6.22 пг/мл ($p = 0.003$), достигая исходного уровня ($p = 0.123$). Через 3 месяца статистически значимо увеличивается до 7.06 пг/мл ($p < 0.001$) и сохраняется на высоком уровне до 12 месяцев после операции ($p < 0.001$) (Рисунок 31).

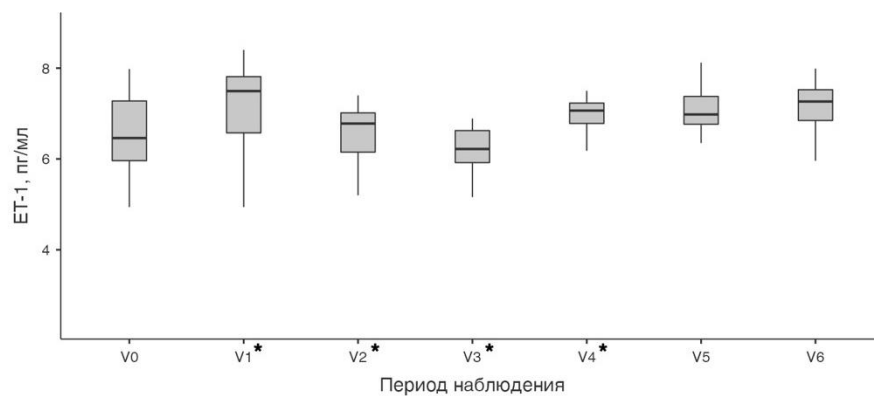


Рисунок 31 – Динамика изменений ET-1 в группе С

Примечание. * – статистически значимое отличие от предыдущего периода времени ($p < 0.05$)

Уровень ТМ статистически значимо увеличивается с 2148 пг/мл до 2290 пг/мл на 1 сутки ($p < 0.001$), а затем снижается до 2170 пг/мл в первый месяц ($p = 0.004$), достигая исходного уровня ($p = 0.091$). С 3 месяца статистически незначимо увеличивается до 2165 пг/мл ($p = 0.068$) и продолжает расти до 2197

пг/мл через 12 месяцев ($p=0.627$), достоверно превышая уровень ТМ до операции ($p=0.039$) (Рисунок 32).

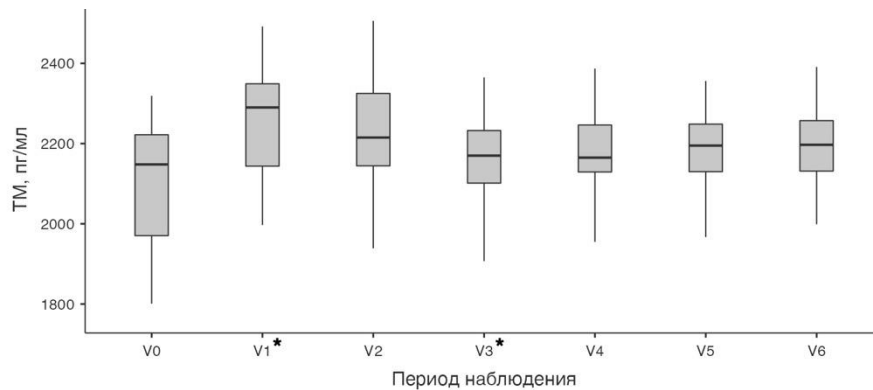


Рисунок 32 – Динамика изменений ТМ в группе С

Примечание. * – статистически значимое отличие от предыдущего периода времени ($p<0.05$)

Уровень VEGF-A статистически значимо увеличивается с 363 до 545 пг/мл на 1 сутки ($p<0.001$) и до 602 пг/мл на 10 сутки ($p<0.001$). Через 1 месяц достоверно снижается до 477 пг/мл ($p<0.001$) и продолжает снижаться до 406 пг/мл к 3 месяцу ($p<0.001$). С 6 по 12 месяцы статистически значимой динамики уровня VEGF-A не выявлено ($p=0.071$) (Рисунок 33).

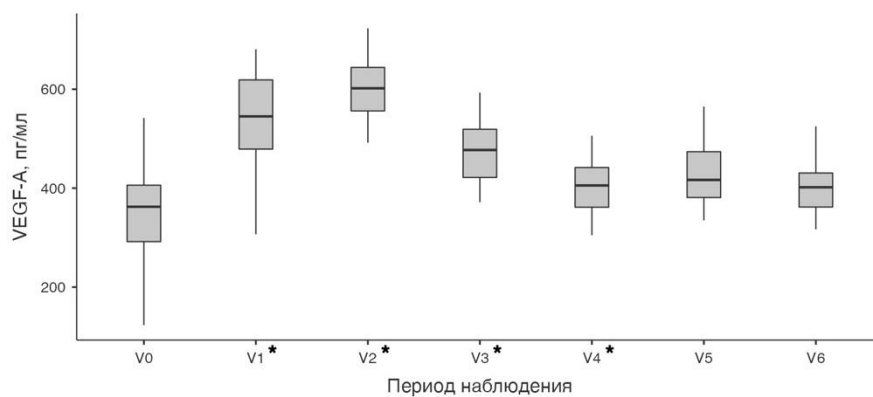


Рисунок 33 – Динамика изменений VEGF-A у пациентов группы С

Примечание. * – статистически значимое отличие от предыдущего периода времени ($p<0.05$)

Уровень FN статистически значимо увеличивается с 260 до 275 мкг/мл на первые сутки ($p<0.001$) и статистически незначимо до 280 мкг/мл на 10 сутки

($p=0.415$). Через 1 месяц после операции достоверно снижается до 270 мкг/мл ($p=0.009$), что соответствует исходному уровню ($p=0.064$). С 3 месяца статистически значимо увеличивается до 275 мкг/мл ($p=0.047$) и продолжает увеличиваться до 285 мкг/мл через 6 ($p=0.013$) и до 290 мкг/мл через 12 месяцев ($p=0.063$) (Рисунок 34).

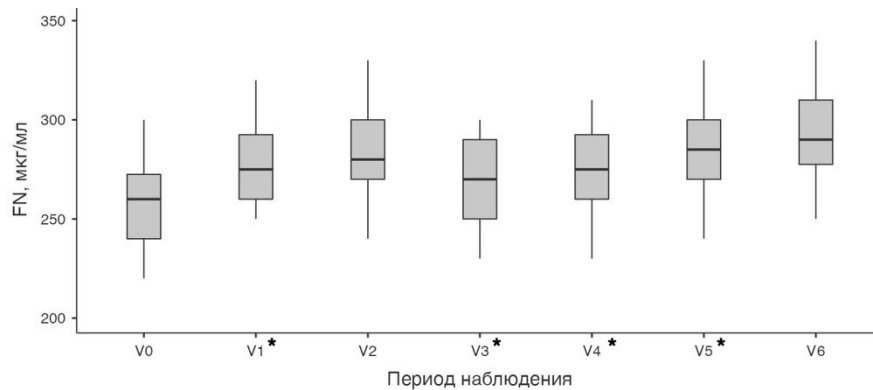


Рисунок 34 – Динамика изменений FN в группе С

Примечание. * – статистически значимое отличие от предыдущего периода времени ($p<0.05$)

3.5. Сравнение показателей функционального состояния эндотелия в исследуемых группах и их обсуждение

Восстановление функционального состояния эндотелия представляет собой наиболее важную и заключительную стадию артериализации венозного шунта после повреждения и ремоделирования стенки [149, 300]. В физиологических условиях эндотелий продуцирует огромное количество медиаторов, участвующих в регуляции воспаления, проницаемости, сосудистого тонуса, коагуляции, пролиферации и апоптоза [3, 19]. Механическое, гемодинамическое, клеточное и молекулярное повреждение эндотелия на всех этапах артериализации венозной стенки непременно приводит к нарушению производства эндотелиотропных медиаторов, поддерживающих оптимальное течение всех процессов в сосудистой системе, и развитию ЭД, которая в настоящее время рассматривается основным

звеном патогенеза осложнений реконструктивной сосудистой хирургии [15, 20, 273].

В настоящем исследовании установлено, что изменения функционального состояния эндотелия в результате артериализации аутовены имеют схожую динамику при шунтировании «in situ» и реверсированной веной и включают увеличение NO, TM, VEGF-A и FN, а также снижение ET-1 в послеоперационном периоде. Тем не менее, можно выделить ряд отличий, указывающих на гетерогенный характер (интенсивность и длительность) повреждения и ремоделирования венозной стенки при различных методиках аутовенозного шунтирования.

Оксид азота II (NO) является наиболее изученным эндотелиотропным медиатором, ответственным за вазодилатацию и пролиферацию клеток. В настоящее время большинством авторов снижение уровня NO в крови ассоциируется с риском сердечно-сосудистых событий и рассматривается в качестве основного проявления ЭД [4, 14, 20, 24, 76, 134]. Динамика изменений NO в исследуемых группах представлена на рисунке 35 и таблице 16.

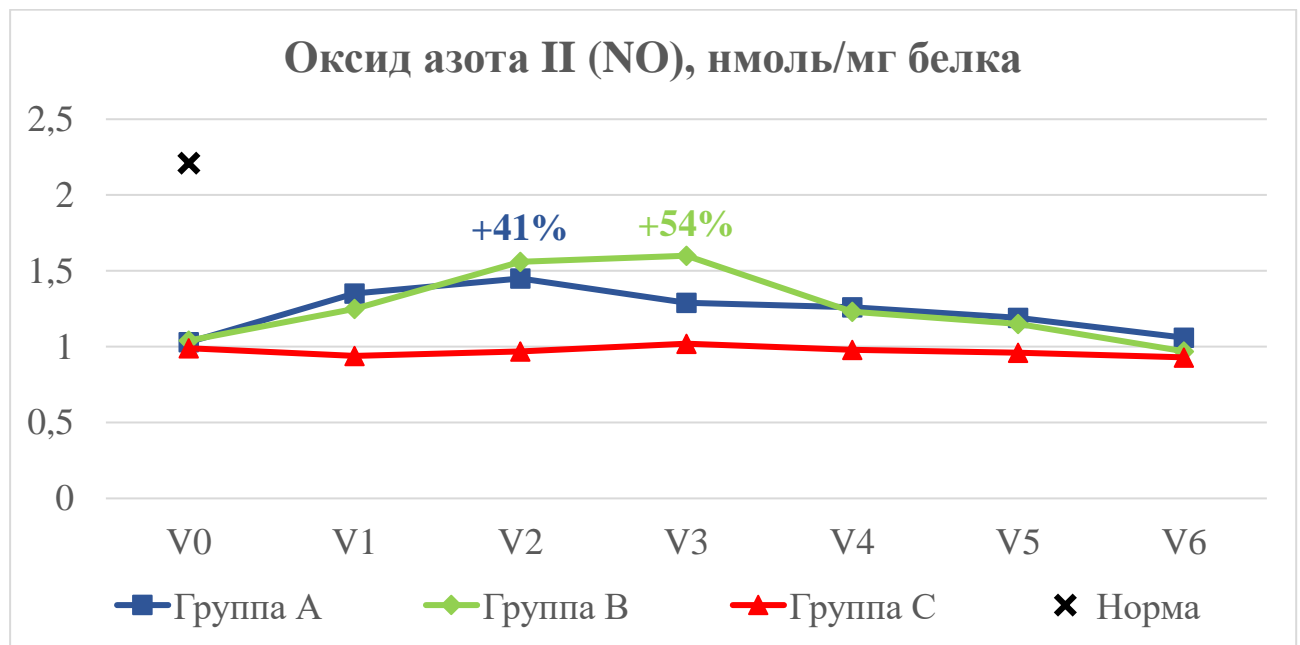


Рисунок 35 – Динамика изменений NO в исследуемых группах

Таблица 16 – Статистическая достоверность изменений NO

	V0	V1	V2	V3	V4	V5	V6
Н-тест	p=0.076	p<0.001	p<0.001	p<0.001	p<0.001	p<0.001	p<0.001
A vs B	NS	p<0.001	p<0.001	p<0.001	NS	NS	p<0.001
A vs C	NS	p<0.001	p<0.001	p<0.001	p<0.001	p<0.001	p<0.001
B vs C	NS	p<0.001	p<0.001	p<0.001	p<0.001	p<0.001	NS

Исходный уровень NO достоверно не различался в исследуемых группах пациентов ($p=0.076$) и был статистически значимо ниже, чем у здоровых добровольцев ($p<0.001$). Сучков И.А. (2013) в своей работе показал, что с увеличением стадии ХИНК секреторные возможности эндотелия по выработке NO снижаются [38]. Низкий NO в исследуемых группах подтверждает тяжелое нарушение функционального состояния эндотелия на фоне КИНК.

В группе С уровень NO статистически значимо снижается на 1 сутки ($p<0.001$), через 6 ($p=0.025$) и 12 месяцев ($p<0.001$) после операции. На протяжении всего периода наблюдения уровень NO в группе С был достоверно ниже чем в группе А и В ($p<0.001$) (Рисунок 35).

Пшеников А.С. (2018) выявил снижение NO в течение 6 месяцев после открытых и эндоваскулярных вмешательств на артериях нижних конечностей [31]. В исследовании Климентовой Э.А. (2018) NO статистически значимо снижался через 3 месяца после БПШ синтетическим протезом [16]. Таким образом, несмотря на восстановление магистрального кровотока в оперированной конечности и клиническое улучшение, заключающееся в купировании симптомов КИНК, нормализации функционального состояния эндотелия после БПШ синтетическим протезом не происходит, а ЭД только прогрессирует.

Калинин Р.Е. (2009) в своем исследовании показал, что NO способствует замедлению образования неоинтимы в зоне анастомоза артерии с синтетическим протезом [12]. Снижение NO в послеоперационном периоде предрасполагает к развитию рестеноза зоны реконструкции в результате гиперплазии неоинтимы и тромбозу шунта, что подтверждается более частым развитием данных осложнений у больных в группе С.

В отличие от группы С после аутовенозного БПШ в группах А и В отмечается тенденция по увеличению NO в послеоперационном периоде (Рисунок 35). В группе А уровень NO достоверно увеличивается на 1 и 10 сутки на 41% ($p < 0.001$). В группе В – на 1, 10 сутки и через 1 месяц на 54% ($p < 0.001$). Через 1 месяц уровень NO достоверно выше в группе В ($p < 0.001$), через 3 и 6 месяцев не различается между группами А и В ($p = 0.969$ и $p = 0.123$, соответственно), а через 12 – достоверно выше в группе А ($p < 0.001$).

Таким образом, увеличение NO в послеоперационном периоде в группах А и В свидетельствует о снижении активности ЭД и обусловлено клеточными и молекулярными механизмами артериализации аутовены. Согласно литературным данным, NO опосредует адаптивное ремоделирование стенки венозного шунта [193, 215, 302]. Положительное влияние NO заключается в активации пролиферации ЭК и реэндотелизации, релаксации ГМК и вазодилатации, снижении пролиферации ГМК и неоинтимальной гиперплазии, ингибировании активации клеток крови и воспалительной реакции сосудистой стенки.

Эндотелин-1 (ЕТ-1) является антагонистом NO и самым сильным известным вазоконстриктором, а также маркером ЭД [3, 15, 38, 167, 198, 208]. Динамика изменений ЕТ-1 в исследуемых группах представлена на рисунке 36 и таблице 17.

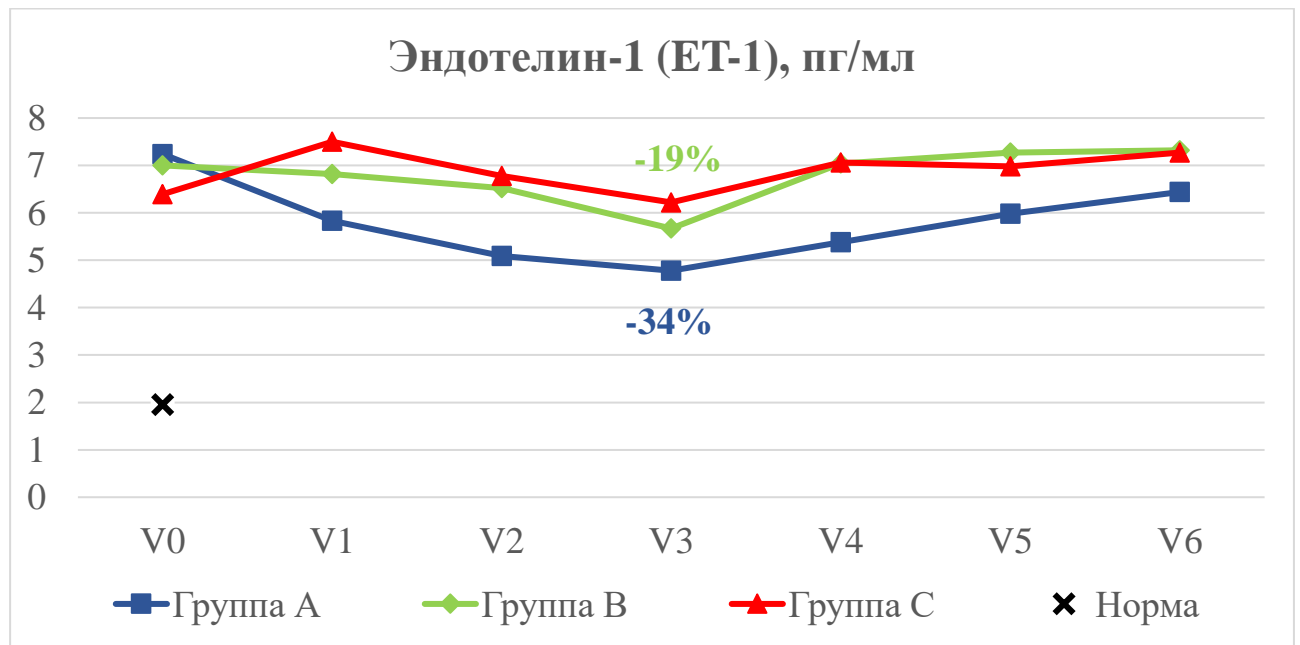


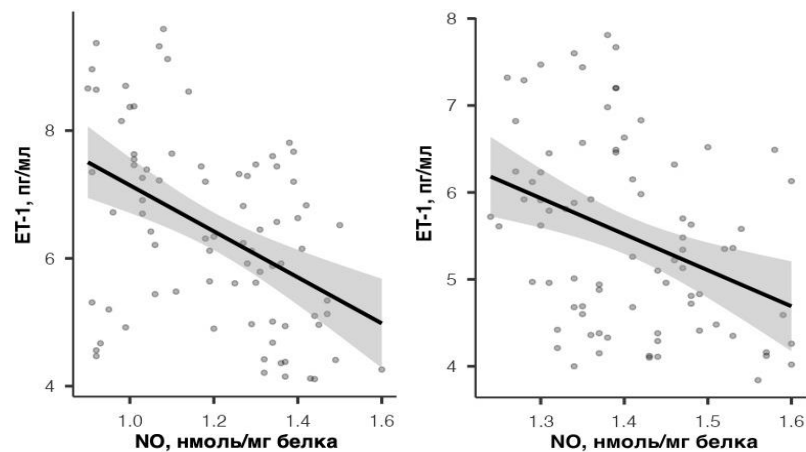
Рисунок 36 – Динамика изменений ЕТ-1 в исследуемых группах

Таблица 17 – Статистическая достоверность изменений ET-1

	V0	V1	V2	V3	V4	V5	V6
Н-тест	p=0.126	p<0.001	p<0.001	p<0.001	p<0.001	p<0.001	p<0.001
A vs B	NS	p=0.002	p<0.001	p<0.001	p<0.001	p<0.001	p<0.001
A vs C	NS	p<0.001	p<0.001	p<0.001	p<0.001	p<0.001	p<0.001
B vs C	NS	p=0.039	NS	p<0.001	NS	NS	NS

Исходный уровень ET-1 достоверно не различался в исследуемых группах ($p=0.126$) и был статистически значимо выше, чем у здоровых добровольцев ($p<0.001$), что обусловлено тяжестью ЭД у больных с КИНК.

Динамика ET-1 в послеоперационном периоде имеет схожую тенденцию в группах А и В, характеризующуюся его снижением, в отличие от группы С, где данный показатель увеличивается (Рисунок 36). В группе А уровень ET-1 статистически значимо снижается на 34% в первый месяц ($p=0.003$), держится ниже исходного на протяжении всего периода наблюдения ($p=0.039$), а также является самым низким в группах ($p<0.001$). Снижение ET-1 улучшает функциональное состояние эндотелия в результате антагонизма с NO, который увеличивается на 41%. Обратная корреляция между ET-1 и NO выявлена на 1 сутки ($r_s=-0.433$, $p<0.001$) и через 10 дней ($r_s=-0.353$, $p=0.001$) в группе А (Рисунок 37).



V1_A: $r_s=-0.433$; $p<0.001$ V2_A: $r_s=-0.353$; $p=0.001$

Рисунок 37 – Корреляция между ET-1 и NO в группе А

Таким образом, функциональное состояние эндотелия после аутовенозного шунтирования «in situ» характеризуется угнетением вазоконстрикторного и

пролиферативного влияния ЕТ-1 на сосудистую стенку с одновременной активацией синтеза NO, который обладает противовоспалительными, антипролиферативными и вазодилаторными свойствами на эндотелий, что благоприятно влияет на артериализацию стенки аутовены и препятствует дезадаптивному ремоделированию и развитию осложнений.

На протяжении всего периода наблюдения уровень ЕТ-1 в группе В достоверно выше чем в группе А ($p < 0.001$) (Рисунок 36). ЕТ-1 статистически значимо снижается на 19% через 1 месяц после операции ($p < 0.001$). С 3 месяца увеличивается до исходного и сохраняется на высоком уровне до 12 месяцев ($p = 0.121$). Через 3 ($r_s = -0.742$, $p < 0.001$) и 6 месяцев ($r_s = -0.354$, $p = 0.002$) выявлена обратная корреляция между ЕТ-1 и NO, обусловленная снижением NO на фоне роста ЕТ-1 (Рисунок 38).

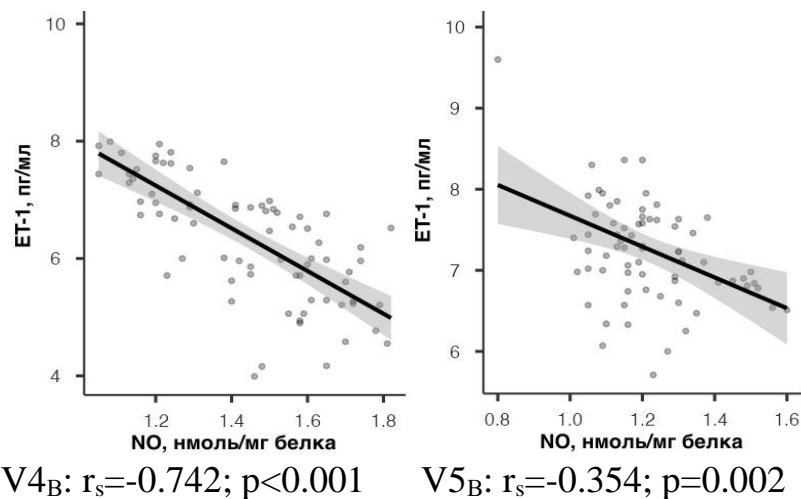


Рисунок 38 – Корреляция между ЕТ-1 и NO в группе В

Исходя из этого, функциональное состояние эндотелия после аутовенозного шунтирования реверсированной веной характеризуется прогрессированием ЭД с 3 месяца после операции, о чем свидетельствует увеличение уровня ЕТ-1 и снижение NO и выявленная между ними обратная корреляционная связь ($r_s = -0.742$, $p < 0.001$).

В группе С уровень ЕТ-1 достоверно выше на 1 сутки ($p = 0.039$) и через 1 месяц ($p < 0.001$), чем в группе В и на протяжении всего периода наблюдения, чем в группе А ($p < 0.001$) (Рисунок 36). Статистически значимо ЕТ-1 увеличивается на 1 сутки ($p < 0.001$), через 1 месяц снижается до исходного уровня ($p = 0.003$), а с 3

месяца и на протяжении всего наблюдения вновь увеличивается ($p < 0.001$). Таким образом, реакция эндотелия на синтетический протез заключается в увеличении ET-1 на фоне угнетения NO в послеоперационном периоде. Выявленная динамика маркеров ЭД позволяет сделать вывод о том, что после БПШ синтетическим протезом имеется тяжелое нарушение функционального состояния эндотелия.

Тромбомодулин (ТМ) является физиологическим антикоагулянтом [308]. Высокий уровень ТМ ассоциируется с повреждением эндотелия и нарушением тромборезистентности сосудистой стенки [75, 163, 174]. Динамика изменений ТМ в исследуемых группах представлена на рисунке 39 и таблице 18.

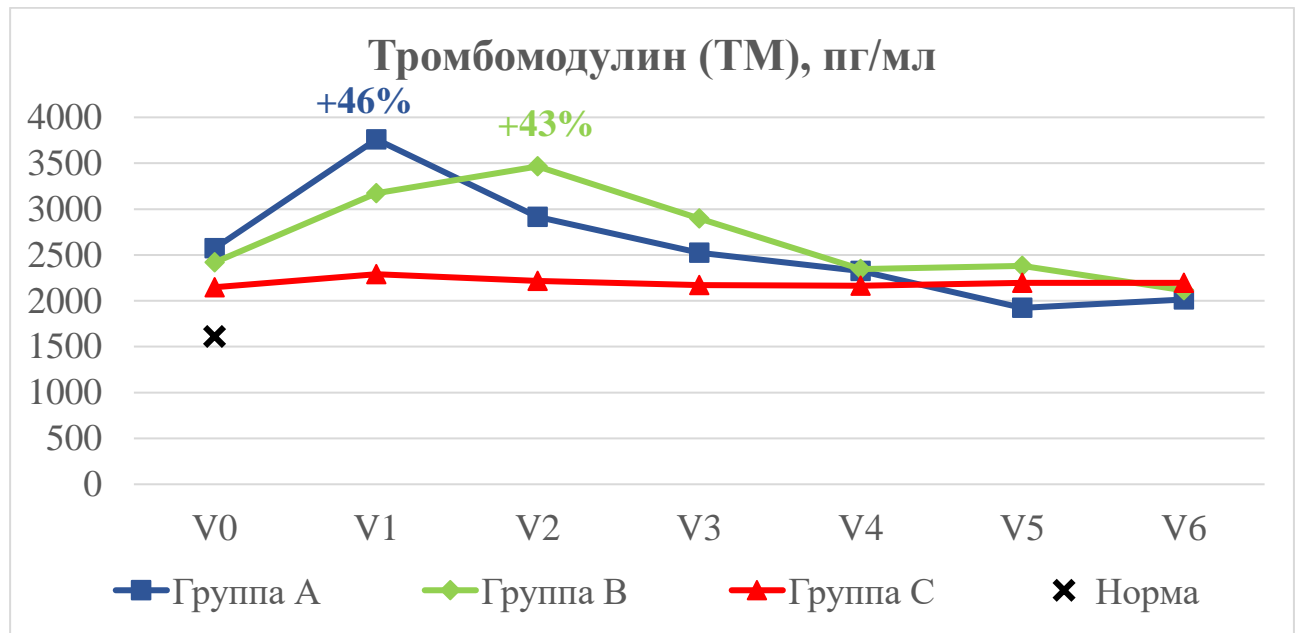


Рисунок 39 – Динамика изменений ТМ в исследуемых группах

Таблица 18 – Статистическая достоверность изменений ТМ

	V0	V1	V2	V3	V4	V5	V6
Н-тест	p<0.001	p<0.001	p<0.001	p<0.001	p<0.001	p<0.001	p<0.001
A vs B	NS	p=0.004	p<0.001	p<0.001	NS	p<0.001	NS
A vs C	p<0.001	p<0.001	p<0.001	p<0.001	p<0.001	p<0.001	p<0.001
B vs C	p<0.001	p<0.001	p<0.001	p<0.001	p=0.008	p<0.001	NS

Исходный уровень ТМ во всех исследуемых группах был выше, чем у здоровых добровольцев ($p < 0.001$). В группах А и В данный показатель достоверно не различался ($p = 0.367$), но был выше, чем в группе С ($p < 0.001$).

Калинин Р.Е. (2009) показал, что сосудистые реконструктивные вмешательства сопровождаются травматизацией эндотелиального монослоя, что создает предпосылки для прогрессирования ЭД [12]. Во всех группах отмечается статистически значимая тенденция по увеличению ТМ в послеоперационном периоде, что подтверждает роль ТМ как маркера повреждения ЭК.

Наиболее значимая динамика уровня ТМ выявлена при аутовенозном шунтировании в группах А и В (Рисунок 39). В группе А ТМ статистически значимо увеличивается на 46% на 1 сутки ($p < 0.001$), с последующим снижением на протяжении 12 месяцев. В группе В уровень ТМ статистически значимо увеличивается на 1 ($p < 0.001$) и 10 сутки ($p < 0.001$) на 43%, после чего снижается. Полученные результаты согласуются с литературными данными. В исследовании Nielsen T.G. (2001) увеличение ТМ происходило через 4 часа, 1 и 2 суток после аутовенозного шунтирования [163].

Доказано, что изменение экспрессии ТМ в эндотелии аутовены при ее артериализации обусловлено в основном гемодинамическими факторами (артериальным давлением, пристеночным напряжением сдвига и напряжением стенки) [59, 144, 174]. Учитывая идентичные условия гемодинамики, объем и зону реваскуляризации, а также гетерогенный характер изменений ТМ в послеоперационном периоде в группах А и В, можно сделать вывод о том, что объем периоперационной травмы эндотелия стенки вены различный при шунтировании по методике «*in situ*» и реверсированной веной.

Наибольшая динамика ТМ наблюдается в раннем послеоперационном периоде, обуславливая повреждение эндотелия. Статистически значимо ТМ выше на 1 сутки в группе А ($p = 0.004$), а на 10 сутки ($p < 0.001$) и через 1 месяц ($p < 0.001$) в группе В. Спустя 3 месяца ТМ достоверно не различается в группах А и В ($p > 0.05$). Таким образом, первоначальное увеличение ТМ на 1 сутки, связанное с прямым хирургическим воздействием на эндотелий аутовены, выше в группе А. В то время как в группе В ТМ продолжает увеличиваться до 10 суток, что указывает на более

интенсивное и длительное ишемически-реперфузионное повреждение эндотелия реверсированной вены в результате артериализации в течение первого месяца.

Нарушение тромборезистентности аутовены, обусловленное повреждением эндотелия и нарушением экспрессии ТМ в нем, характеризуется локальным тромбообразованием в результате увеличения активности тромбина и снижения активации РС. Климентова Э.А. (2018) в своем исследовании выявила снижение РС через 3 месяца после открытых и эндоваскулярных вмешательств на артериях нижних конечностей [16]. Это данные согласуются с нашими результатами и подтверждают нарушение тромборезистентности эндотелия в результате увеличения активности ТМ в послеоперационном периоде. Частичное восстановление тромборезистентности происходит к 1 месяцу в группе А ($p < 0.001$) и к 3 месяцу в группе В ($p < 0.001$), о чем свидетельствует снижение ТМ до исходных значений. Следует отметить, что ТМ так и не достигает нормальных значений, что свидетельствует о тяжелом нарушении коагуляционных свойств и ассоциируется с повышенным риском тромботических событий в указанные периоды времени.

Известно, что повреждение эндотелия приводит к угнетению производства эндотелиальных медиаторов [3, 4, 15, 163]. В группах А и В несмотря на периоперационную травму эндотелия отмечается усиление секреции NO. В группе А прямая корреляция между ТМ и NO выявлена на 1 сутки ($r_s = +0.673$, $p < 0.001$) и обратная – на 10 суток ($r_s = -0.478$, $p < 0.001$) после операции (Рисунок 40).

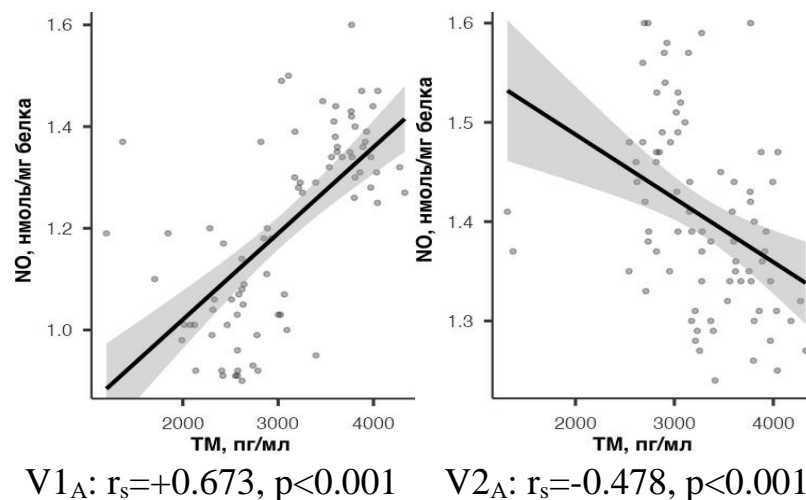


Рисунок 40 – Корреляция между ТМ и NO в группе А

В то время как в группе В выявлена прямая корреляция между ТМ и NO на 1 сутки ($r_s=+0.367$, $p<0.001$) и обратная – через 1 месяц ($r_s=-0.394$, $p<0.001$) (Рисунок 41).

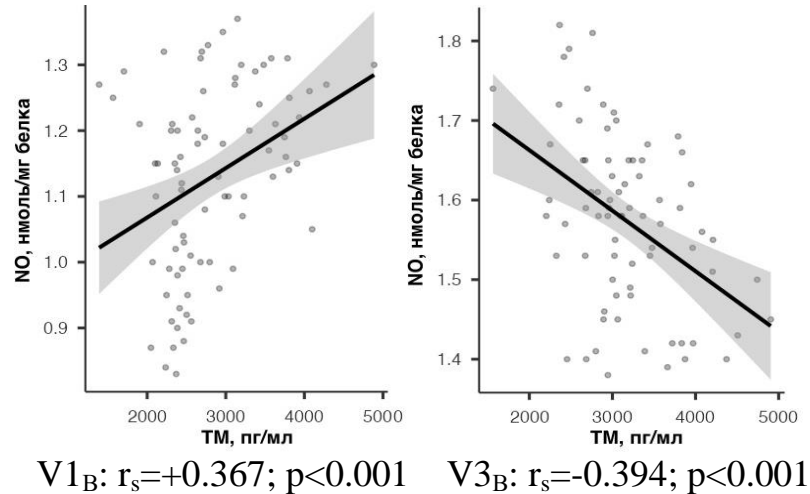


Рисунок 41 – Корреляция между ТМ и NO в группе В

Несмотря на повреждение эндотелия аутовены во время артериализации, происходит активация производства NO, который на данном этапе защищает ЭК и ГМК от гибели, способствует реэндотелизации; поддерживает фенотип ГМК, препятствуя их миграции и пролиферации при формировании неоинтимы; ингибирует воспаление сосудистой стенки и стимулирует вазодилатацию, что благоприятно влияет на ремоделирование стенки вены. Высокий уровень NO в течение первого месяца в группе В поддерживает ремоделирование стенки реверсированной вены в ответ на более интенсивное повреждение, в отличие от группы А, в которой NO достигает максимального значения на 10 сутки и снижается.

Согласно полученным результатам, динамика повышения ТМ в группе В, отражающая повреждение эндотелия и нарушение тромборезистентности венозной стенки, характеризуется более поздним пиком на 10 сутки, большей интенсивностью и продолжительностью до 1 месяца. Таким образом, можно сделать вывод о том, что реверсированные венозные трансплантаты подвержены более серьезному и длительному повреждению в отличие от шунтов «in situ».

В группе С уровень ТМ статистически значимо увеличивается на 1 сутки ($p<0.001$) и сохраняется на высоком уровне весь период наблюдения. В течение первых трех месяцев после операции ТМ достоверно ниже в группе С по сравнению с группами шунтирования аутовеной ($p<0.001$) (Рисунок 39).

Сосудистый эндотелиальный фактор роста А (VEGF-A) является ключевым маркером выживаемости ЭК, неоангиогенеза и ЭД [28, 212, 255, 268]. Динамика изменений VEGF-A в исследуемых группах представлена на рисунке 40 и таблице 19.

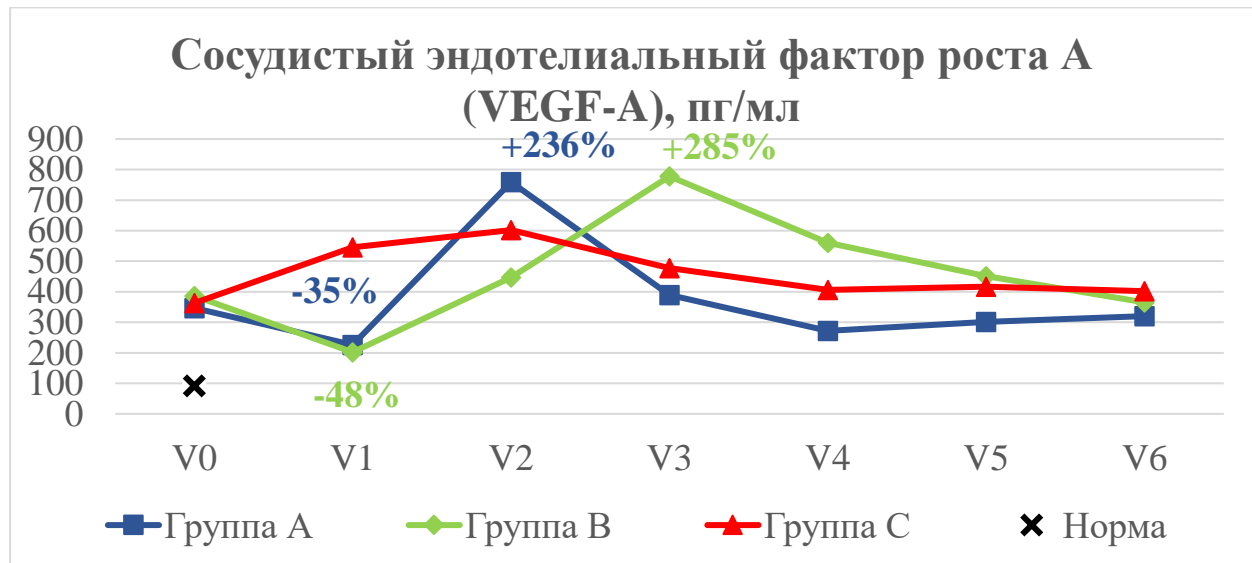


Рисунок 40 – Динамика изменений VEGF-A в исследуемых группах

Таблица 19 – Статистическая достоверность изменений VEGF-A

	V0	V1	V2	V3	V4	V5	V6
Н-тест	p=0.059	p<0.001	p<0.001	p<0.001	p<0.001	p<0.001	p<0.001
A vs B	NS	NS	p<0.001	p<0.001	p<0.001	p<0.001	p=0.004
A vs C	NS	p<0.001	p<0.001	p<0.001	p<0.001	p<0.001	p<0.001
B vs C	NS	p<0.001	p<0.001	p<0.001	p<0.001	NS	p=0.022

Исходный уровень VEGF-A достоверно не различался между исследуемыми группами ($p=0.059$) и был выше, чем у здоровых добровольцев ($p<0.001$). Высокий VEGF-A у больных с КИНК связывают со стимуляцией неоангиогенеза, направленного на формирование коллатерального русла [295].

Схожая динамика изменений VEGF-A в послеоперационном периоде наблюдается в группах А и В и характеризуется волнообразным течением, заключающимся в статистически значимом снижении на 1 сутки на 35% в группе А ($p < 0.001$) и на 48% в группе В ($p < 0.001$) и следующим за ним увеличением (Рисунок 40). Снижение VEGF-A на 1 сутки, вероятно, обусловлено массивным повреждением ЭК. В настоящее время доказана роль VEGF-A как маркера пролиферации и выживаемости ЭК [151, 252]. Данное обстоятельство подтверждает выявленная обратная корреляция между VEGF-A и маркером повреждения эндотелия ТМ на 1 сутки в группе А ($r_s = -0.559$; $p < 0.001$) и группе В ($r_s = -0.469$; $p < 0.001$) (Рисунок 41).

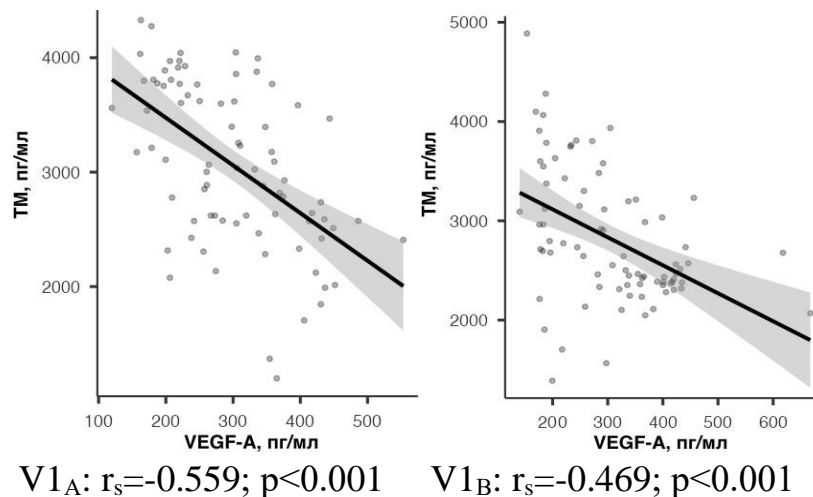
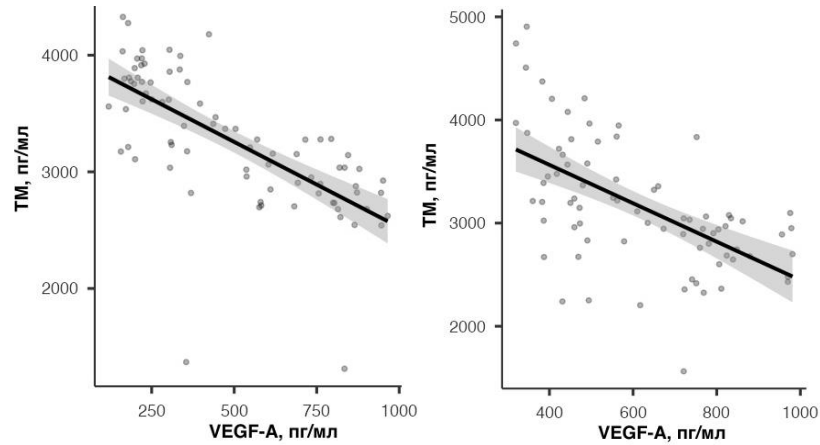


Рисунок 41 – Корреляция между ТМ и VEGF-A

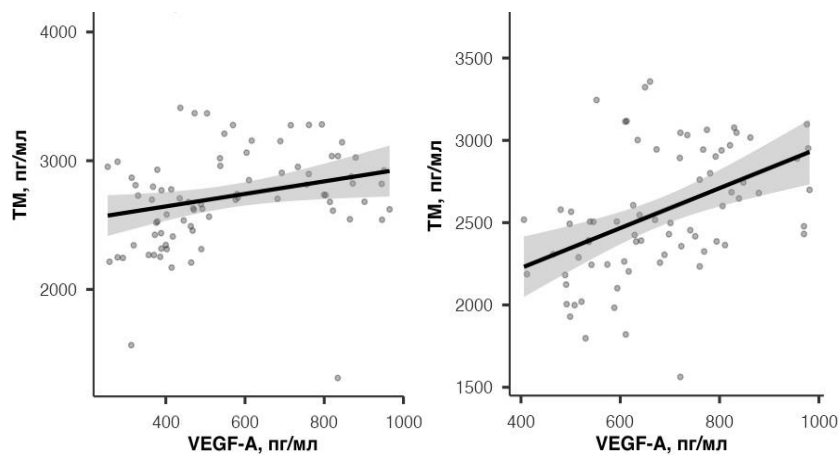
При межгрупповом сравнении уровня VEGF-A в группах А и В на 1 сутки разница недостоверна ($p = 0.153$), тем не менее, на 13% сильнее VEGF-A снижается в группе В. До максимального уровня VEGF-A увеличивается на 10 сутки (на 236%) в группе А ($p < 0.001$) и через 1 месяц (на 285%) в группе В ($p < 0.001$) (Рисунок 40). Следующее за снижением увеличение VEGF-A происходит в результате активации пролиферации ЭК, направленной на реэндотелизацию стенки венозного шунта, а также ГМК. Обратная корреляция между маркером повреждения эндотелия ТМ и маркером пролиферации – VEGF-A выявлена на 10 сутки ($r_s = -0.760$; $p < 0.001$) в группе А и через 1 месяц ($r_s = -0.597$; $p < 0.001$) в группе В (Рисунок 42).



$$V2_A: r_s = -0.760; p < 0.001 \quad V3_B: r_s = -0.597; p < 0.001$$

Рисунок 42 – Корреляция между ТМ и VEGF-A

По мере стихания повреждения ЭК и восстановления эндотелиального монослоя стенки аутовенозного шунта отмечается снижение VEGF-A. В группе А с первого месяца и на протяжении всего периода наблюдения ($p=0.002$), причем через 3 месяца его уровень достоверно ниже исходного ($p<0.001$). В группе В снижение VEGF-A начинается только через 3 месяца ($p<0.001$), достигая исходных значений к 12 месяцу после операции ($p=0.159$) (Рисунок 40). Прямая корреляция между ТМ и VEGF-A выявлена через 1 месяц ($r_s=+0.392$; $p<0.001$) в группе А и через 3 месяца ($r_s=+0.496$, $p<0.001$) в группе В (Рисунок 43).



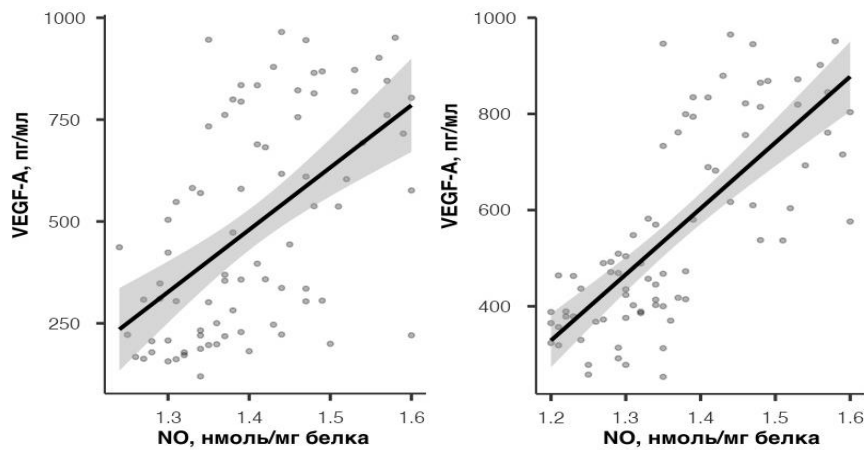
$$V3_A: r_s = +0.392; p < 0.001 \quad V4_B: r_s = +0.496, p < 0.001$$

Рисунок 43 – Корреляция между ТМ и VEGF-A

С 1 по 6 месяц уровень VEGF-A достоверно выше в группе В ($p<0.001$) и только к 12 месяцам достигает значений группы А ($p=0.004$), что может указывать

на более интенсивное ремоделирование эндотелия, реэндотелизацию и формирование неоинтимы в ответ на повреждение стенки реверсированной вены (Рисунок 40).

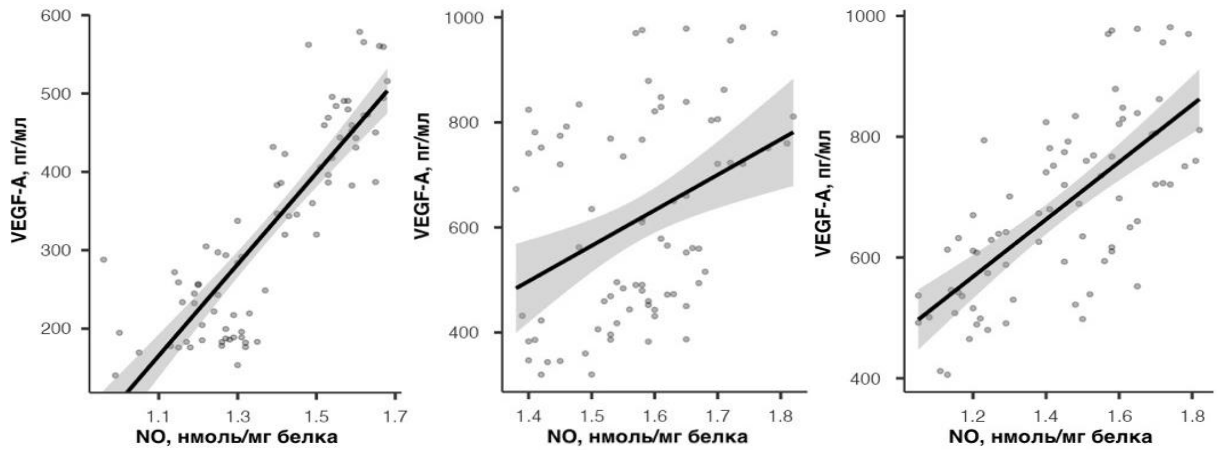
Артериализация аутоvenes сопровождается увеличением NO в послеоперационном периоде. В настоящее время известно, что VEGF-A является донатором NO, в результате активации eNOS [46, 234]. Учитывая полученные данные, можно сделать вывод о том, что именно VEGF-A индуцирует синтез NO в эндотелии во время артериализации. Прямая корреляция между VEGF-A и NO выявлена в группе А на 10 сутки ($r_s=+0.564$, $p<0.001$) и через 1 месяц ($r_s=+0.758$, $p<0.001$); в группе В на 10 сутки ($r_s=+0.828$, $p<0.001$), через 1 ($r_s=+0.392$, $p<0.001$) и 3 ($r_s=+0.695$, $p<0.001$), 6 ($r_s=0.456$, $p<0.001$) и 12 месяцев ($r_s=+0.445$, $p<0.001$) (Рисунок 44 и 45).



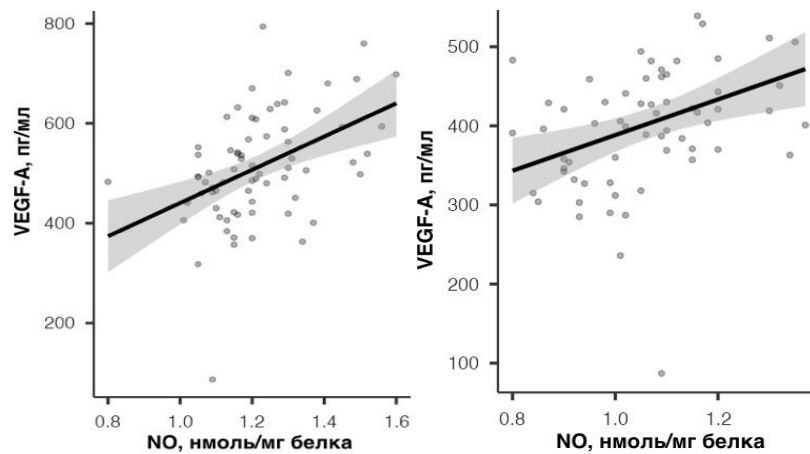
V2_A: $r_s=+0.564$, $p<0.001$

V3_A: $r_s=+0.758$, $p<0.001$

Рисунок 44 – Корреляция между VEGF-A и NO в группе А



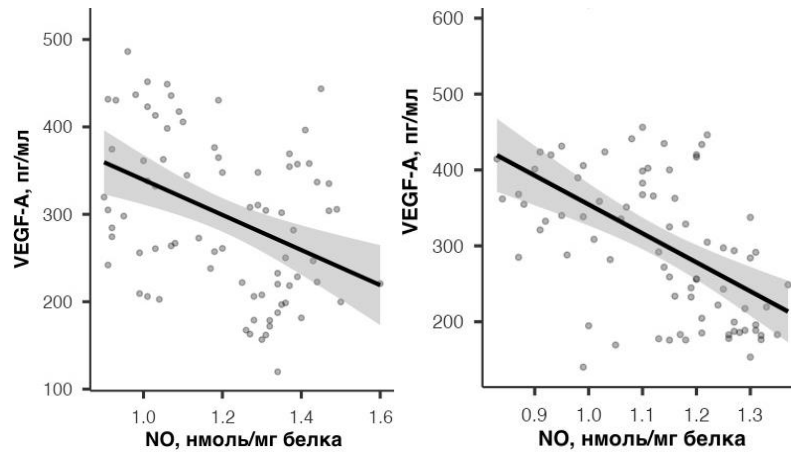
V2_B: $r_s=+0.828$, $p<0.001$ V3_B: $r_s=+0.392$, $p<0.001$ V4_B: $r_s=+0.695$, $p<0.001$



V5_B: $r_s=+0.456$, $p<0.001$ V6_B: $r_s=+0.445$, $p<0.001$

Рисунок 45 – Корреляция между VEGF-A и NO в группе В

Примечательно, что в первые сутки после операции выявлена обратная корреляция между VEGF-A и NO в группах А ($r_s=-0.341$, $p<0.001$) и В ($r_s=-0.524$, $p<0.001$). Таким образом, можно сделать вывод о том, что, помимо VEGF-A, в активации продукции NO в эндотелии присутствуют и другие клеточные и гуморальные механизмы, возможно инициируемые гемодинамическими факторами (Рисунок 46).



V1_A: $r_s = -0.341$; $p = 0.002$

V1_B: $r_s = -0.524$; $p < 0.001$

Рисунок 46 – Корреляция между VEGF-A и NO в группах А и В

Таким образом, выявленная динамика VEGF-A при артериализации аутовены указывает на массивное повреждение и гибель эндотелиоцитов на 1 сутки ($p < 0.001$), что подтверждается прямой корреляцией с маркером повреждения – ТМ на 1 сутки. Ремоделирование венозной стенки, заключающееся в пролиферации ЭК, реэндотелизации просвета и образовании неоинтимы, продолжается до 3 месяцев в группе аутовены «in situ» ($p < 0.001$) и до 6 месяцев ($p < 0.001$) в группе реверсированной вены. Установлено, что VEGF-A индуцирует выработку NO во время артериализации, высокий уровень которого в послеоперационном периоде предотвращает гиперплазию неоинтимы, что благоприятно влияет на функциональное состояние эндотелия и препятствует дезадаптивному ремоделированию стенки вены.

В группе С уровень VEGF-A статистически значимо увеличивается с первых суток ($p < 0.001$) и до 10 дней ($p < 0.001$). На 1 сутки уровень VEGF-A в группе С достоверно выше по сравнению с группами А и В ($p < 0.001$). С 1 по 12 месяцев снижается, но сохраняется выше исходного весь период наблюдения ($p < 0.001$). Выявленные изменения функционального состояния эндотелия после БПШ синтетическим протезом, вероятнее всего, обусловлены усиленной эндотелизацией и формированием неоинтимы большой поверхности синтетического протеза.

Фибронектин (FN) является адгезивным белком внеклеточного матрикса и маркером повреждения, воспаления, тромбообразования и ремоделирования клеток и тканей [50, 114, 133, 224, 307, 313]. Динамика изменений FN в исследуемых группах представлена на рисунке 47 и таблице 20.

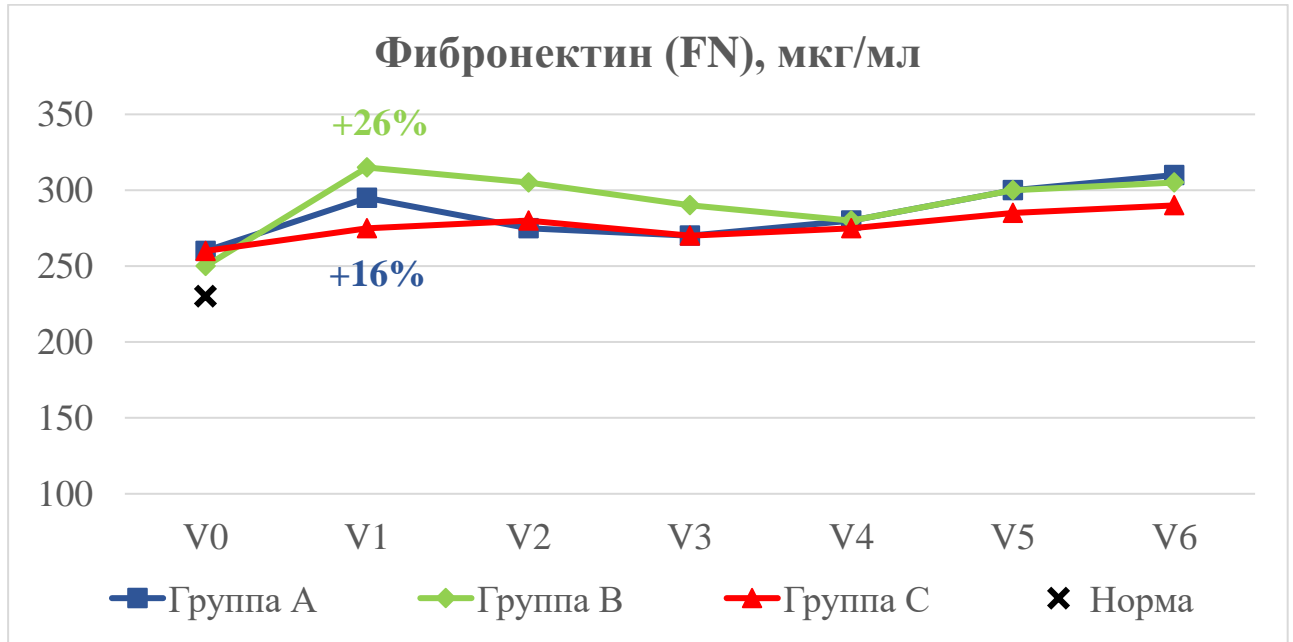


Рисунок 47 – Динамика изменений FN в исследуемых группах

Таблица 20 – Статистическая достоверность изменений FN

	V0	V1	V2	V3	V4	V5	V6
Н-тест	p=0.080	p<0.001	p<0.001	p<0.001	p=0.197	p=0.005	p=0.031
A vs B	NS	p=0.038	p<0.001	p<0.001	NS	NS	NS
A vs C	NS	p=0.029	NS	NS	NS	p=0.020	p=0.035
B vs C	NS	p<0.001	p<0.001	p<0.001	NS	p=0.010	NS

Исходный уровень FN в исследуемых группах был статистически значимо выше по сравнению со здоровыми добровольцами ($p=0.005$) и достоверно не различался между группами ($p=0.080$). Высокий уровень FN указывает на степень атеросклеротического поражения артерий нижних конечностей, при котором отложение липопротеидов в стенке артерий, рост фиброзной бляшки, пристеночное тромбообразование и воспаление стенки опосредуется FN [313].

Во всех группах отмечается схожая тенденция динамики FN в плазме, характеризующаяся увеличением в послеоперационном периоде, что в дополнение

к общей операционной травме отражает патофизиологический процесс повреждения эндотелия, активации воспаления и гиперкоагуляции; пролиферации ГМК, формирования неоинтимы и ремоделирования экстрацеллюлярного матрикса; заживления некрозов. Выявленные изменения согласуются с данными литературы. В исследовании Purek M. и соавт. (2018) концентрация FN достоверно повышалась после ангиопластики и стентирования артерий нижних конечностей в течение 12 месяцев после вмешательства [284].

В группе А уровень FN статистически значимо увеличивается на 16% на 1 сутки ($p < 0.001$), после чего снижается до исходного уровня к первому месяцу ($p = 0.859$). С 3 по 12 месяцы статистически незначимо растет ($p = 0.223$), превышая уровень до операции ($p < 0.001$). В группе В уровень FN статистически значимо увеличивается на 26% на 1 сутки ($p < 0.001$) и сохраняется на высоком уровне до третьего месяца ($p < 0.001$), после чего вновь растет (Рисунок 47). Выявленная динамика увеличения FN в послеоперационном периоде отражает патофизиологический процесс ремоделирования стенки вены в результате артериализации, заключающейся в реорганизации внеклеточного матрикса, а также фиброзной и гладкомышечной неоинтимальной гиперплазии, что клинически проявляется увеличением просвета и толщины стенки, а также снижением эластичности и увеличением жесткости.

Согласно полученным результатам, наибольшее увеличение FN происходило на 1 сутки ($p < 0.001$). С 1 суток и на протяжении первого месяца уровень FN достоверно выше в группе В ($p < 0.001$), что указывает на более выраженное ремоделирование стенки реверсированной вены. Через 3 месяца уровень FN в крови в группах А и В достоверно не различается ($p = 0.356$), но превышает его значение до операции (Рисунок 47).

Согласно литературным данным наибольшее морфологическое ремоделирование стенки венозного шунта происходит в первый месяц после операции [100, 104, 281]. Наши данные изменения уровня FN в послеоперационном периоде это подтверждают. Прямая корреляция выявлена на первые сутки между

FN и NO в группе А ($r_s=+0.413$, $p<0.001$) и группе В ($r_s=+0.357$, $p=0.001$), что указывает на непосредственное участие NO в артериализации вены как маркера ремоделировании венозной стенки в раннем послеоперационном периоде (Рисунок 48).

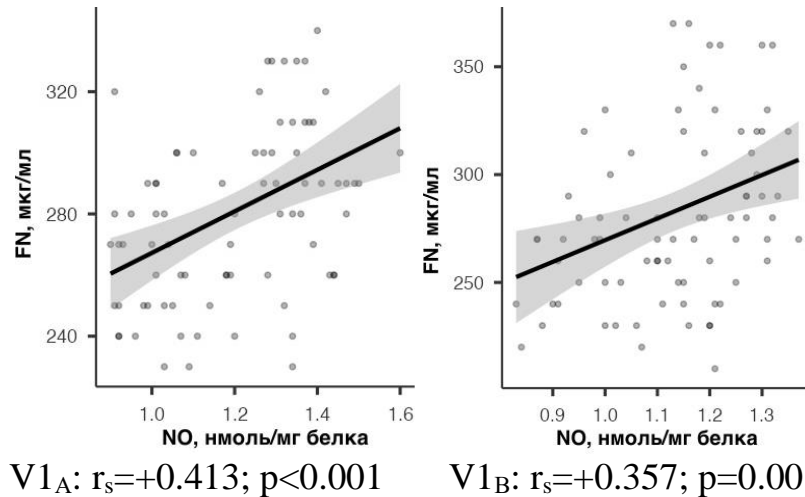


Рисунок 48 – Корреляция между FN и NO в группах А и В

Степень ремоделирования стенки аутовенозного шунта напрямую зависит от механического, физического и молекулярного повреждения вены, о чем свидетельствует прямая корреляция между маркером повреждения ЭК ТМ и FN на 1 сутки в группе А ($r_s=+0.277$; $p=0.013$) и группе В ($r_s=+0.514$, $p<0.001$), а также обратная корреляция с VEGF-А на 1 сутки в группе В ($r_s=-0.685$, $p<0.001$) (Рисунок 49).

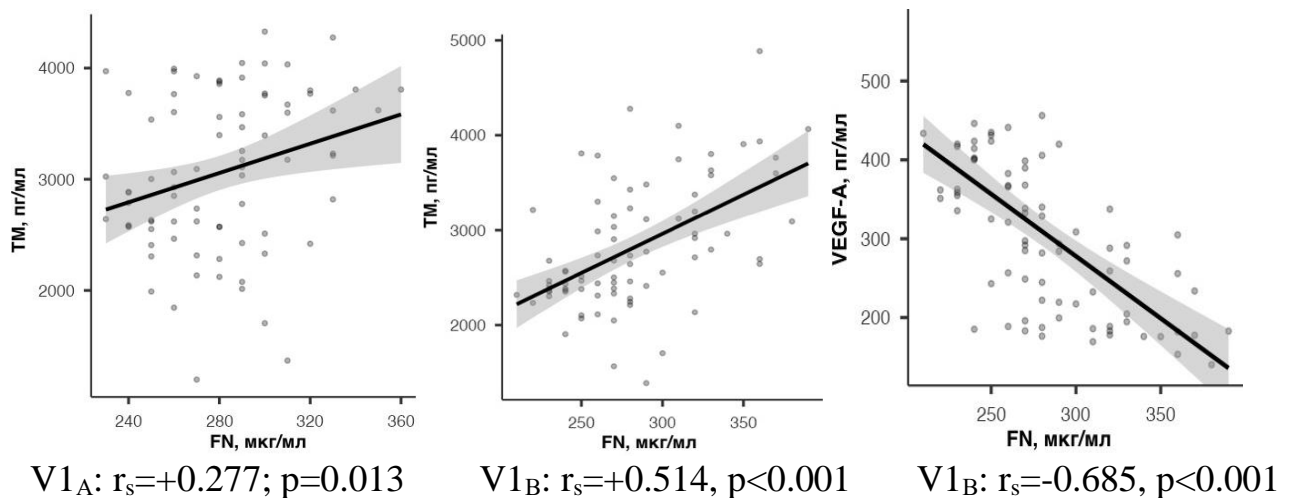


Рисунок 49 – Корреляция FN с ТМ и VEGF-А в группах А и В

Таким образом, выявленная динамика FN в послеоперационном периоде при артериализации аутовенозного шунта свидетельствует о более выраженном периоперационном повреждении стенки реверсированной вены, о чем свидетельствует более выраженное увеличение FN на 26% ($p=0.038$), умеренная корреляция с ТМ ($r_s=0.514$, $p<0.001$) и VEGF-A ($r_s=-0.685$, $p<0.001$) на первые сутки в группе В.

Ремоделирование экстрацеллюлярного матрикса и пролиферация ГМК меди в ответ на повреждение интенсивней протекают в группе реверсированной вены, о чем свидетельствует более высокий уровень FN в течение первого месяца ($p<0.001$), и продолжается до трех месяцев ($p<0.001$). Установлено, что ремоделирование аутовены в результате артериализации обусловлено активацией выработки NO в эндотелии в раннем послеоперационном периоде, который на данном этапе препятствует чрезмерному утолщению стенки вены в результате неоинтимальной гиперплазии.

В группе С уровень FN статистически значимо увеличивается на первые сутки ($p<0.001$) и незначимо на 10 сутки ($p=0.415$). К первому месяцу снижается до исходного уровня ($p=0.064$), после чего начинает расти на протяжении 12 месяцев. На первые сутки уровень FN достоверно ниже по сравнению с группами А и В ($p=0.029$ и $p<0.001$, соответственно), к третьему месяцу достоверно не отличается ($p=0.197$) и с 6 по 12 месяцы достоверно ниже ($p=0.031$) (Рисунок 47).

Увеличение FN в послеоперационном периоде в группе С вероятно обусловлено адсорбцией FN на поверхности синтетического протеза и является одним из факторов, определяющих адгезию клеток крови и отложение фибрина на поверхности аллопротеза сразу после его имплантации в дополнение к общей реакции на операционную травму сосудистой стенки.

Согласно полученным результатам, можно сделать вывод о том, что восстановление функционального состояния эндотелия при артериализации венозного БПШ происходит по меньшей мере с 3 до 6 месяцев после операции. Изменения изучаемых биохимических маркеров функционального состояния

эндотелия во время артериализации указывают на тяжелое нарушение структуры и функций аутовены и включают повреждение эндотелия и других слоев стенки, нарушение тромборезистентности, пролиферацию эндотелиоцитов и реэндотелизацию просвета, ремоделирование соединительнотканного матрикса, пролиферацию ГМК и образование неоинтимы на фоне нормализации показателей эндотелиальной дисфункции. В этот период больные подвержены наибольшему риску со стороны шунта, а именно дезадаптивному ремоделированию и потери проходимости в результате тромбоза.

Повреждение эндотелия и нарушение тромборезистентности стенки реверсированной вены происходит с большей интенсивностью и длительностью, о чем свидетельствует увеличение ТМ на 43% на 10 сутки ($p < 0.001$) и снижение VEGF-A на 48% на 1 сутки ($p < 0.001$), а также выявленная между ними обратная корреляция на 1 сутки ($r_s = -0.469$; $p < 0.001$). О более интенсивном повреждении всех слоев стенки реверсированной вены также свидетельствует более выраженное увеличение FN на 26% ($p = 0.038$), умеренная корреляция с ТМ ($r = +0.514$, $p < 0.001$) и VEGF-A ($r_s = -0.685$, $p < 0.001$) на первые сутки.

Частичное восстановление тромборезистентности происходит к 1 месяцу в группе аутовены «in situ» ($p < 0.001$) и к 3 месяцу в группе реверсированной вены ($p < 0.001$). Установлено, что на данном этапе дезадаптивному ремоделированию вены препятствует высокий NO, который в группе аутовены «in situ» повышается на 41% и имеет сильную корреляцию с ТМ на первые сутки $r_s = +0.673$ ($p < 0.001$), а в группе реверсированной вены увеличивается на 54% и имеет слабую корреляцию с ТМ на первые сутки $r_s = +0.367$ ($p < 0.001$).

Ремоделирование эндотелия, заключающееся в пролиферации ЭК, реэндотелизации и образовании неоинтимы, происходит до 3 месяцев в группе аутовены «in situ» ($p < 0.001$) и до 6 месяцев в группе реверсированной вены ($p < 0.001$) и является более интенсивным в группе реверсированной вены. Максимальное увеличение активности VEGF-A происходит на 236% на 10 сутки в группе аутовены «in situ» ($p < 0.001$) и на 285% через 1 месяц в группе

реверсированной вены ($p < 0.001$). Установлено, что VEGF-A индуцирует выработку NO во время артериализации аутовены, о чем свидетельствует выявленная прямая корреляция на 10 сутки ($r_s = +0.564$, $p < 0.001$) и через 1 месяц ($r_s = +0.758$, $p < 0.001$) в группе А и на 10 сутки ($r_s = +0.828$, $p < 0.001$), через 1 ($r_s = +0.392$, $p < 0.001$) и 3 ($r_s = +0.695$, $p < 0.001$), 6 ($r_s = 0.456$, $p < 0.001$) и 12 месяцев ($r_s = +0.445$, $p < 0.001$) в группе В.

Ремоделирование экстрацеллюлярного матрикса и пролиферация ГМК интенсивней протекают в группе реверсированной вены, о чем свидетельствует более высокий уровень FN в течение первого месяца, и продолжается до трех месяцев ($p < 0.001$). Установлено, что ремоделирование стенки вены в результате артериализации обусловлено активацией выработки NO в эндотелии в раннем послеоперационном периоде. Более сильная корреляция с NO отмечается на первые сутки в группе аутовены «in situ» ($r_s = +0.413$; $p < 0.001$).

Изменение функционального состояния эндотелия после аутовенозного шунтирования «in situ» включает нормализацию маркеров ЭД. NO увеличивается на 41%, а ET-1 снижается на 34% и между ними определяется обратная корреляция на 1 сутки $r_s = -0.433$ ($p < 0.001$) и через 10 дней $r_s = -0.353$ ($p = 0.001$). NO, обладая противовоспалительными, антипролиферативными, антиапоптотическим и вазодилаторными свойствами на эндотелий, благоприятно влияет на артериализацию стенки аутовены и препятствует дезадаптивному ремоделированию и развитию осложнений. При аутовенозном шунтировании реверсированной веной NO увеличивается на 54%, ET-1 снижается на 19%. С 3 месяца после операции изменения функционального состояния эндотелия характеризуются прогрессированием ЭД, о чем свидетельствует увеличение ET-1 и снижение NO, а также снижение FN, TM и VEGF-A и выявленная между ними обратная корреляционная связь (Рисунок 50).

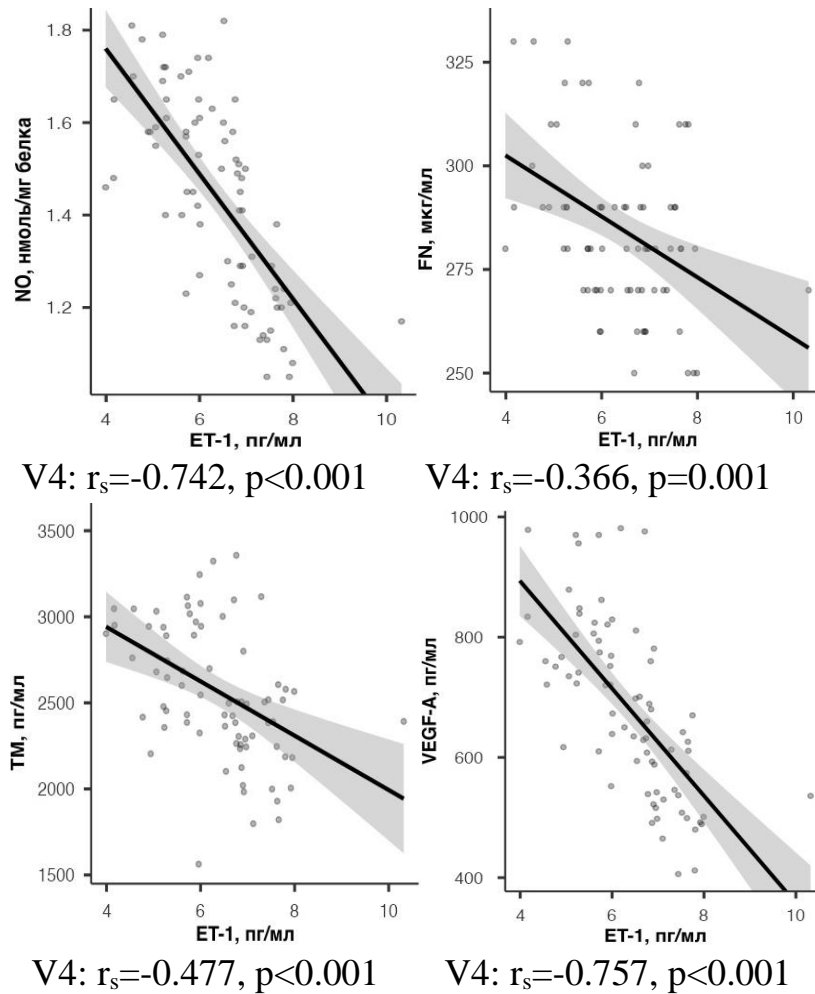


Рисунок 50 – Корреляция ET-1 с NO, FN, TM и VEGF-A в группе В

Таким образом, согласно полученным результатам по комплексной оценки функционального состояния эндотелия в послеоперационном периоде, можно сделать вывод о том, что реверсированные венозные трансплантаты подвержены более интенсивному и длительному повреждению и ремоделированию во время артериализации в отличие от аутовенозных шунтов «in situ».

3.6. Биохимические предикторы дезадаптивного ремоделирования аутовенозного шунта

У некоторых больных ремоделирование стенки вены в результате ее артериализации приобретает патологический дезадаптивный характер, обуславливая развитие рестеноза и нарушение проходимости шунта. Поскольку в группах аутовенозного шунтирования (А и В) изучаемые биохимические маркеры

функционального состояния эндотелия оказали существенное влияние на процесс артериализации аутовены, была проведена оценка их роли в качестве предикторов развития дезадаптивного ремоделирования аутовены. Поскольку частота истинного рестеноза в группах А и В оказалась невысокой (4 и 5 случаев соответственно), проведение статистической обработки данных не представлялось возможным. Поэтому для оценки предикторов дезадаптивного ремоделирования вены исследованию подвергали как случаи рестеноза, так и случаи тромбоза шунта в результате неоинтимальной гиперплазии аутовены. Таким образом, в исследование включено шесть случаев (15%) дезадаптивного ремоделирования аутовены в группе А и 9 случаев (22,5%) в группе В.

В группе А при дезадаптивном ремоделировании аутовены «in situ» уровень NO в послеоперационном периоде был статистически значимо ниже на 1 ($p=0.001$), 10 сутки ($p<0.001$), через 1 ($p=0.015$), 3 ($p=0.002$), 6 ($p=0.020$) и 12 месяцев ($p=0.046$) (Рисунок 51).

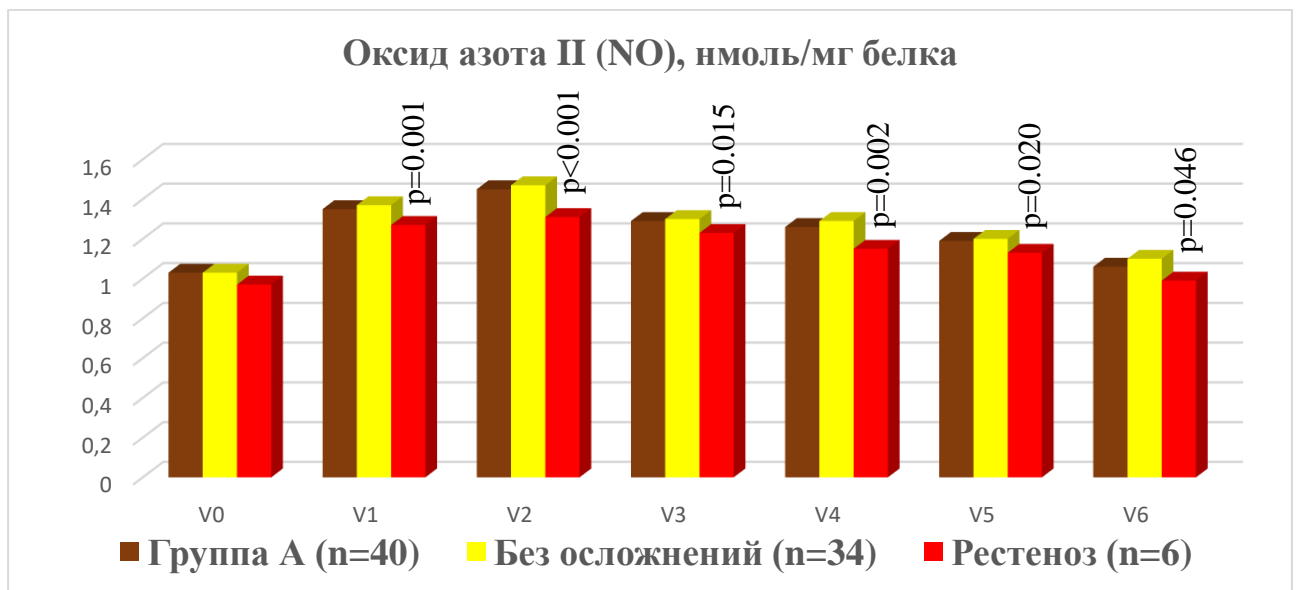


Рисунок 51 – Динамика уровня NO при дезадаптивном ремоделировании аутовены «in situ»

Уровень ET-1 в послеоперационном периоде был статистически значимо выше через 1 ($p=0.017$), 3 ($p=0.015$), 6 ($p=0.003$) и 12 месяцев ($p=0.019$) (Рисунок 52).

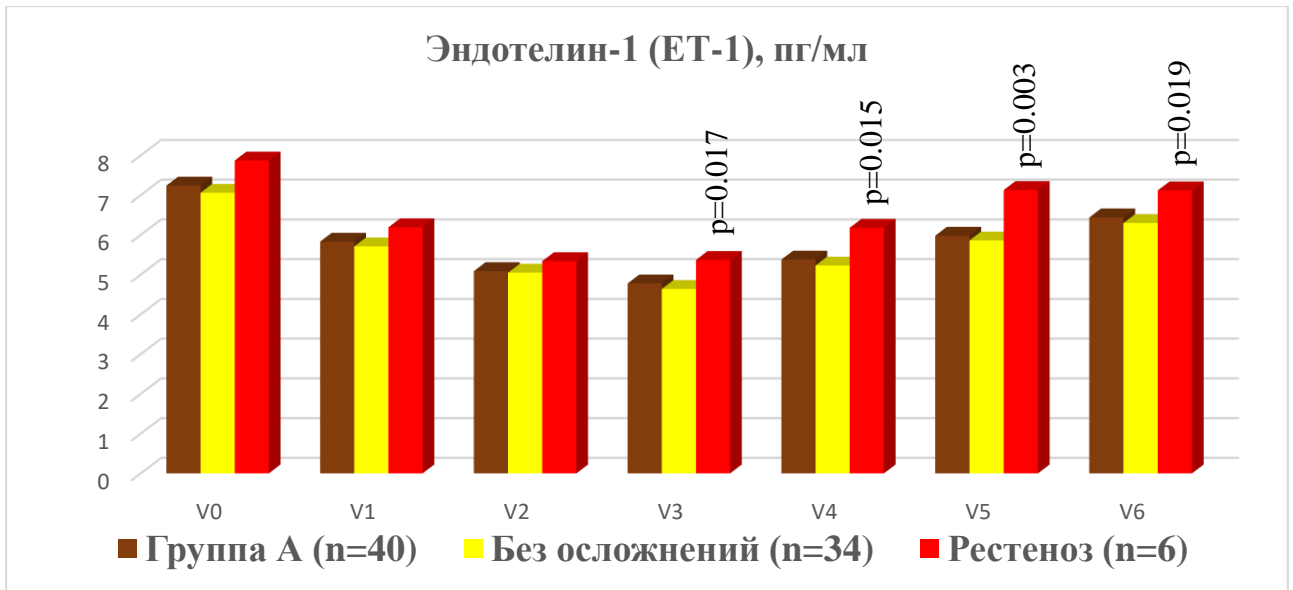


Рисунок 52 – Динамика уровня ЕТ-1 при дезадаптивном ремоделировании аутовены «in situ»

Уровень ТМ в послеоперационном периоде был статистически значимо выше на 1 (p=0.003), 10 сутки (p<0.001) и через 1 месяц (p<0.001) (Рисунок 53).

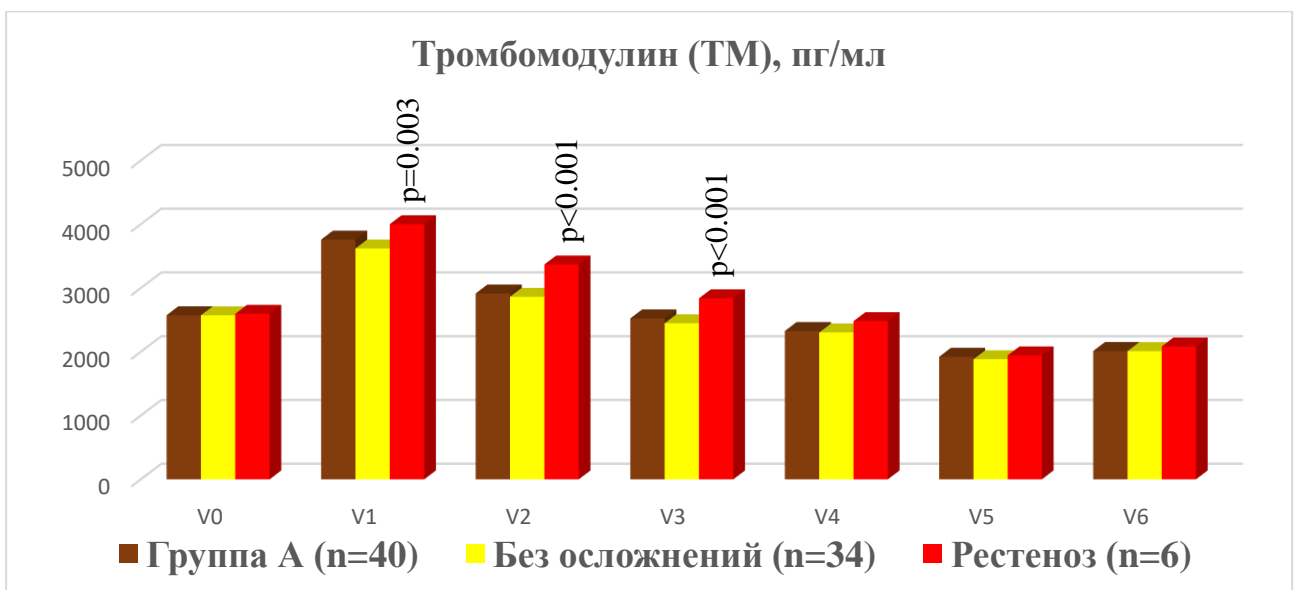


Рисунок 53 – Динамика уровня ТМ при дезадаптивном ремоделировании аутовены «in situ»

Уровень VEGF-A в послеоперационном периоде был статистически значимо ниже на 1 (p=0.005) и 10 сутки (p<0.001), через 1 (p=0.021) и 3 месяца (p=0.006) (Рисунок 54).

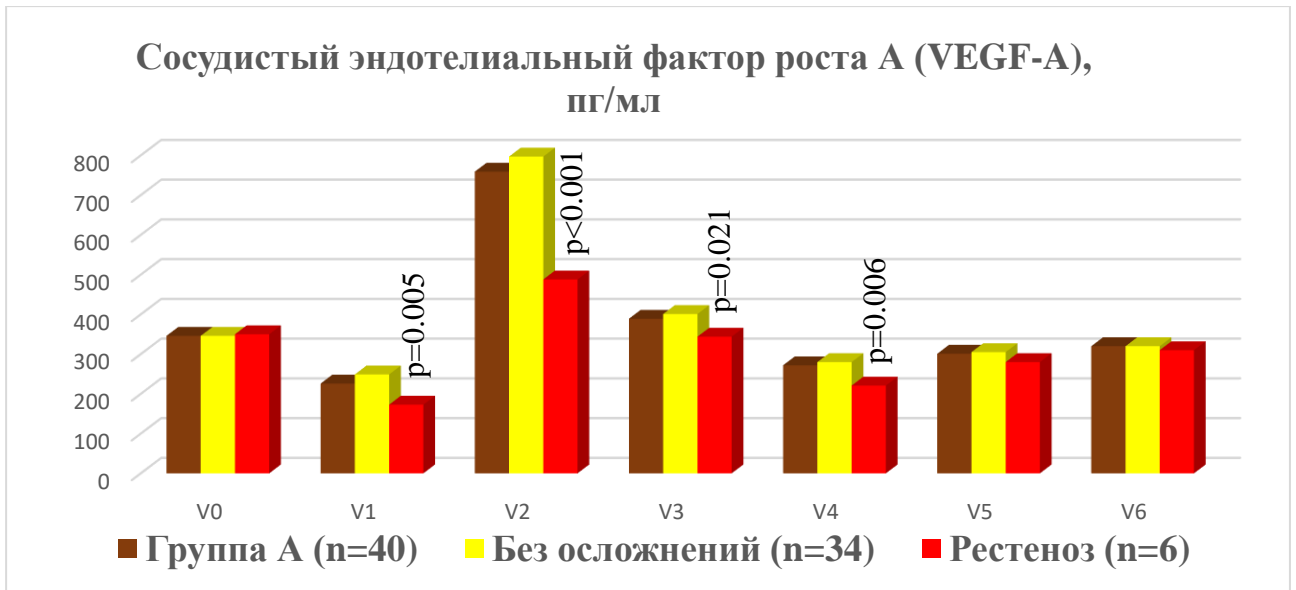


Рисунок 54 – Динамика уровня VEGF-A при дезадаптивном ремоделировании аутовены «in situ»

Уровень FN в послеоперационном периоде был статистически значимо ниже через 1 (p=0.015) и 3 месяца (p=0.046) (Рисунок 55).

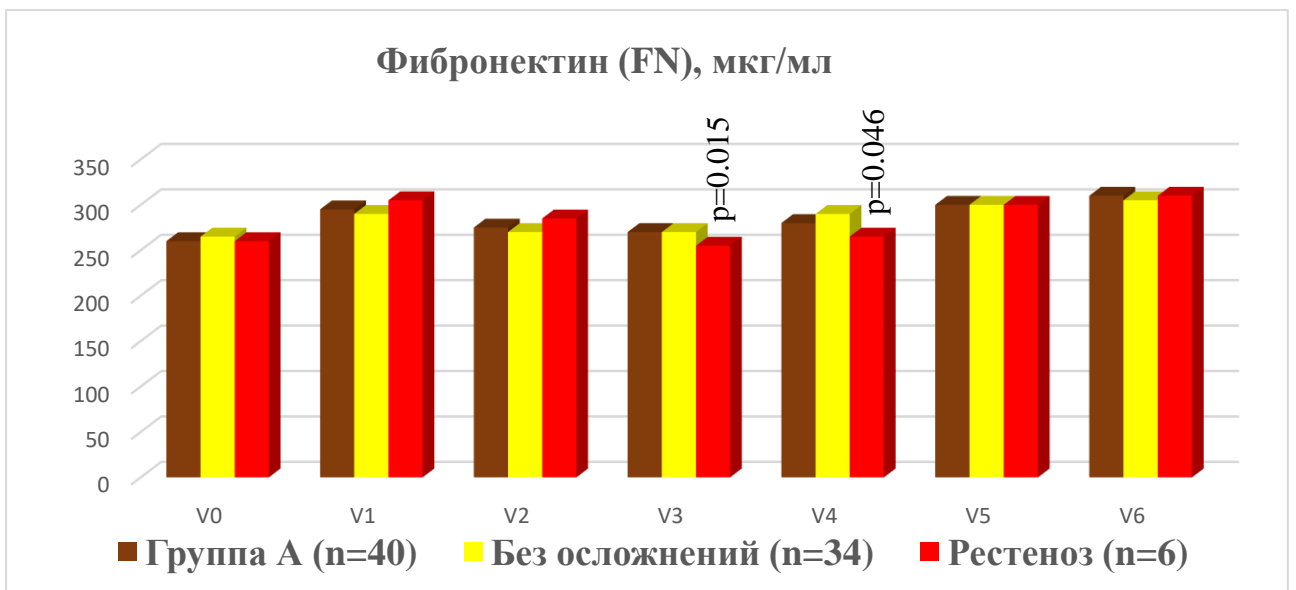


Рисунок 55 – Динамика уровня FN при дезадаптивном ремоделировании аутовены «in situ»

Таким образом, функциональное состояние эндотелия больных в группе А при дезадаптивном ремоделировании стенки аутовены «in situ» характеризуется высоким уровнем ТМ в течение первого месяца, низким VEGF-A в течение 3

месяцев, низким FN с 1 по 3 месяца, а также высоким ET-1 с 1 по 12 месяца и низким NO в течение 12 месяцев после оперативного вмешательства.

Методом бинарной логистической регрессии с последующим ROC-анализом определены пороговые значения изучаемых биомаркеров функционального состояния эндотелия, ассоциирующихся с повышенным риском дезадаптивного ремоделирования венозного шунта «in situ» в послеоперационном периоде (Таблица 21).

Таблица 21 – ROC-анализ биохимических маркеров функционального состояния эндотелия при дезадаптивном ремоделировании аутовены «in situ»

Предиктор	Период	Пороговое значение в точке cut-off	Индекс Юдена	AUC	95% ДИ	Sp., %	Se., %	p-value
NO	1 сутки	≤ 1.34 нмоль/мг белка	0.765	0.922	0.5; 0.97	100	76	0.019
	10 сутки	≤ 1.35 нмоль/мг белка	0.804	0.973	0.67; 0.97	83	97	0.025
	1 месяц	≤ 1.27 нмоль/мг белка	0.569	0.816	0; 1.0	83	74	0.039
	3 месяца	≤ 1.25 нмоль/мг белка	0.697	0.899	0.33; 0.97	100	70	0.017
ET-1	1 месяц	≥ 5.21 пг/мл	0.539	0.811	0.17; 1.0	71	83	0.023
	3 месяца	≥ 6.12 пг/мл	0.515	0.818	0.33; 1.0	85	67	0.020
	6 месяцев	≥ 6.85 пг/мл	0.739	0.906	0.6; 0.97	94	80	0.024
	12 месяцев	≥ 6.77 пг/мл	0.688	0.867	0.25; 0.97	69	100	0.021
TM	1 сутки	≥ 3799 пг/мл	0.706	0.887	0.33; 1.0	71	100	0.017
	1 месяц	≥ 2798 пг/мл	0.804	0.931	0.5; 0.97	97	83	0.012
FN	1 месяц	≤ 270 мкг/мл	0.618	0.811	0.17; 1.0	100	62	0.036

Примечание. AUC – площадь под кривой; 95% CI – 95% доверительный интервал;

Sp – специфичность; Se – чувствительность

В результате проведенного анализа были получены пороговые значения для NO на 1, 10 сутки, в 1 и 3 месяца; ET-1 в 1, 3, 6 и 12 месяца; TM на 1 сутки и в 1 месяц и FN в 1 месяц, при которых в послеоперационном периоде достоверно прогнозируется увеличение риска дезадаптивного ремоделирования стенки аутовенозного шунта.

Отношение шансов (OR) развития дезадаптивного ремоделирования стенки аутовены у больных в группе А при пороговых значениях изучаемых показателей функционального состояния эндотелия в указанные временные периоды представлено в таблице 22.

Таблица 22 – Отношение шансов (OR) дезадаптивного ремоделирования аутовены «in situ»

Период	Предиктор	OR (Odds Ratio)	p-value
1 сутки	NO \leq 1.34 нмоль/мг белка	23.40 [1.22-450.86, 95% CI]*	p=0.037
	TM \geq 3799 пг/мл	34.90 [1.79-681.12, 95% CI]*	p=0.019
10 сутки	NO \leq 1.35 нмоль/мг белка	51.67 [6.01-1196.39, 95% CI]	p=0.002
1 месяц	NO \leq 1.27 нмоль/мг белка	10.45 [1.46-213.53, 95% CI]	p=0.042
	ET-1 \geq 5.21 пг/мл	12.00 [1.66-246.00, 95% CI]	p=0.032
	TM \geq 2798 пг/мл	165.00 [13.50-6542.77, 95% CI]	p=0.001
	FN \leq 270 мкг/мл	6.36 [0.33-122.98, 95% CI]*	p=0.221
3 месяца	NO \leq 1.25 нмоль/мг белка	25.44 [1.32-492.28, 95% CI]*	p=0.032
	ET-1 \geq 6.12 пг/мл	11.20 [1.73-99.05, 95% CI]	p=0.015
6 месяцев	ET-1 \geq 6.85 пг/мл	62.00 [6.08-1626.04, 95% CI]	p=0.002
12 месяцев	ET-1 \geq 6.77 пг/мл	19.29 [0.95-392.13, 95% CI]*	p=0.054

Примечание. Отношение шансов (OR) с поправкой Холдейн-Энскомб.

Таким образом, согласно полученным результатам, наибольшую прогностическую значимость в качестве предикторов развития дезадаптивного ремоделирования аутовены «in situ» в послеоперационном периоде имеют: уровень NO \leq 1.34 нмоль/мг белка (p=0.037) и TM \geq 3799 пг/мл (p=0.019) на 1 сутки; уровень NO \leq 1.35 нмоль/мг белка (p=0.002) на 10 сутки; а также уровень NO \leq 1.27 нмоль/мг белка (p=0.042), ET-1 \geq 5.21 пг/мл (p=0.032) и TM \geq 2798 пг/мл (p=0.001) через 1 месяц.

В группе В при дезадаптивном ремоделировании реверсированной аутовены уровень NO в послеоперационном периоде был статистически значимо ниже на 1 (p=0.002), 10 сутки (p<0.001), через 1 (p=0.029), 3 (p<0.001), 6 (p=0.028) и 12 месяцев (p=0.018) (Рисунок 56).

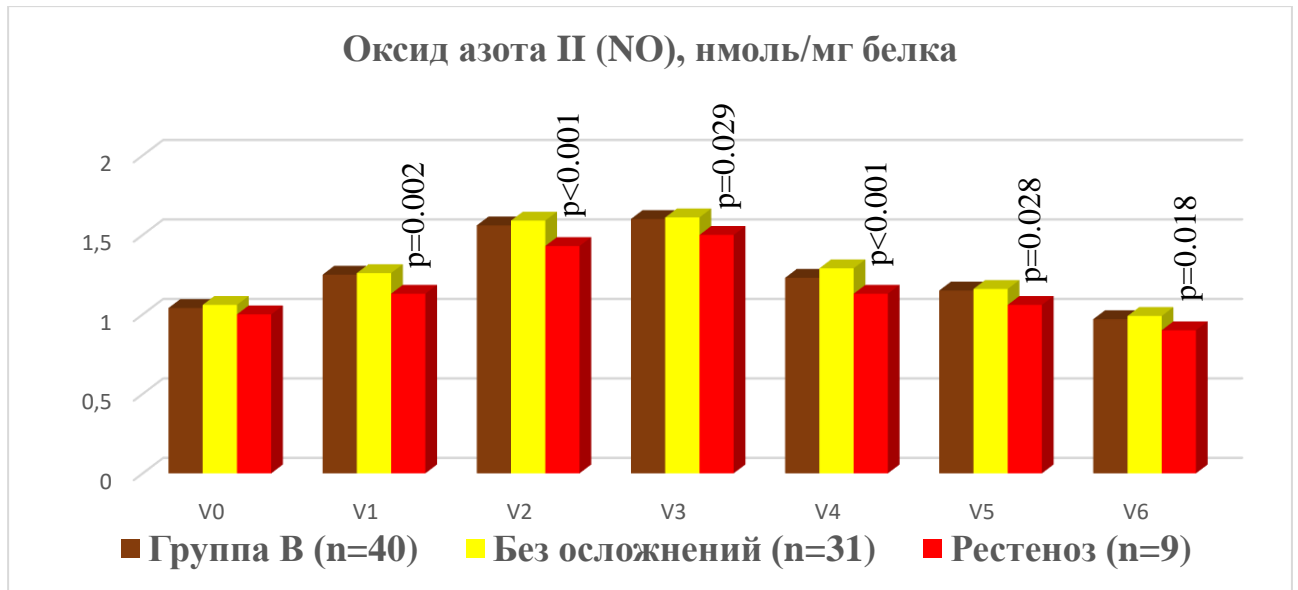


Рисунок 56 – Динамика уровня NO при дезадаптивном ремоделировании реверсированной аутовены

Уровень ET-1 в послеоперационном периоде был статистически значимо выше через 1 (p=0.008), 3 (p=0.005), 6 (p=0.009) и 12 месяцев (p=0.005) (Рисунок 57).

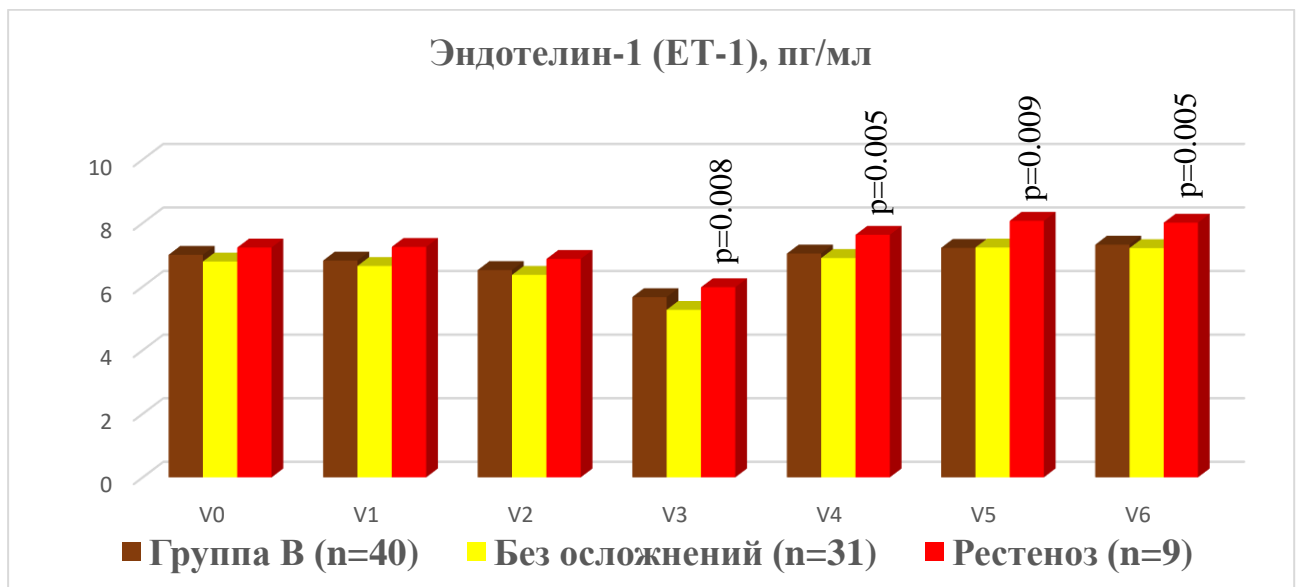


Рисунок 57 – Динамика уровня ET-1 при дезадаптивном ремоделировании реверсированной аутовены

Уровень ТМ в послеоперационном периоде был статистически значимо выше на 1 (p=0.035), 10 сутки (p<0.001) и через 1 месяц (p=0.002) (Рисунок 58).

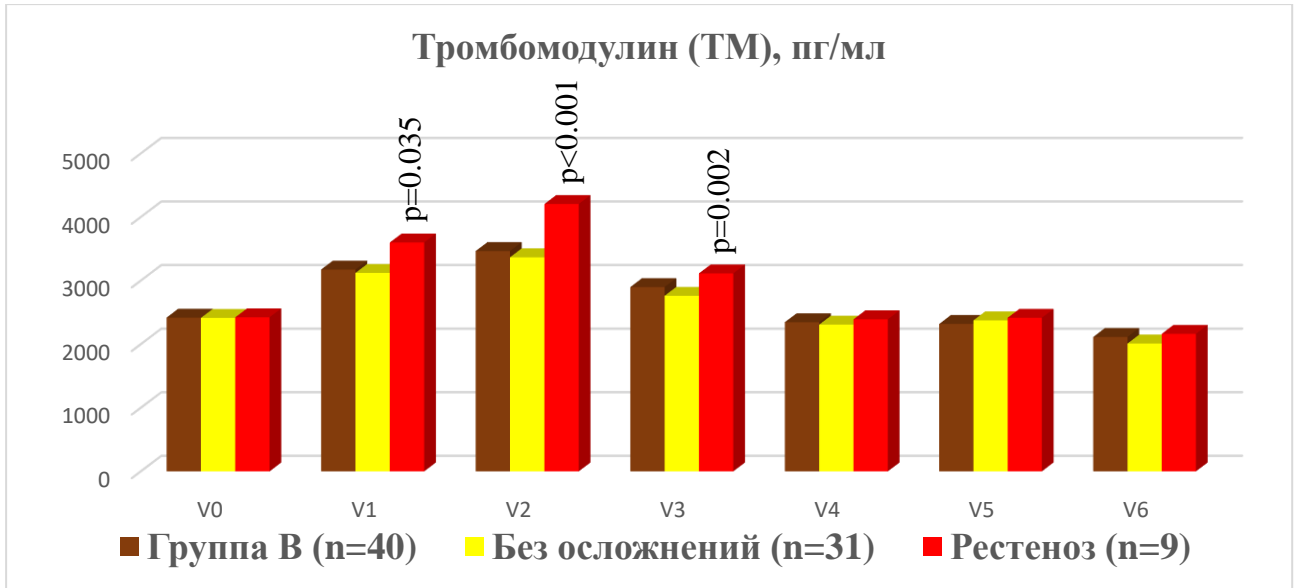


Рисунок 58 – Динамика уровня ТМ при дезадаптивном ремоделировании реверсированной аутовены

Уровень VEGF-A в послеоперационном периоде был статистически значимо ниже на 1 (p=0.005) и 10 сутки (p<0.001), через 1 (p<0.001) и 3 месяца (p=0.009) (Рисунок 59).

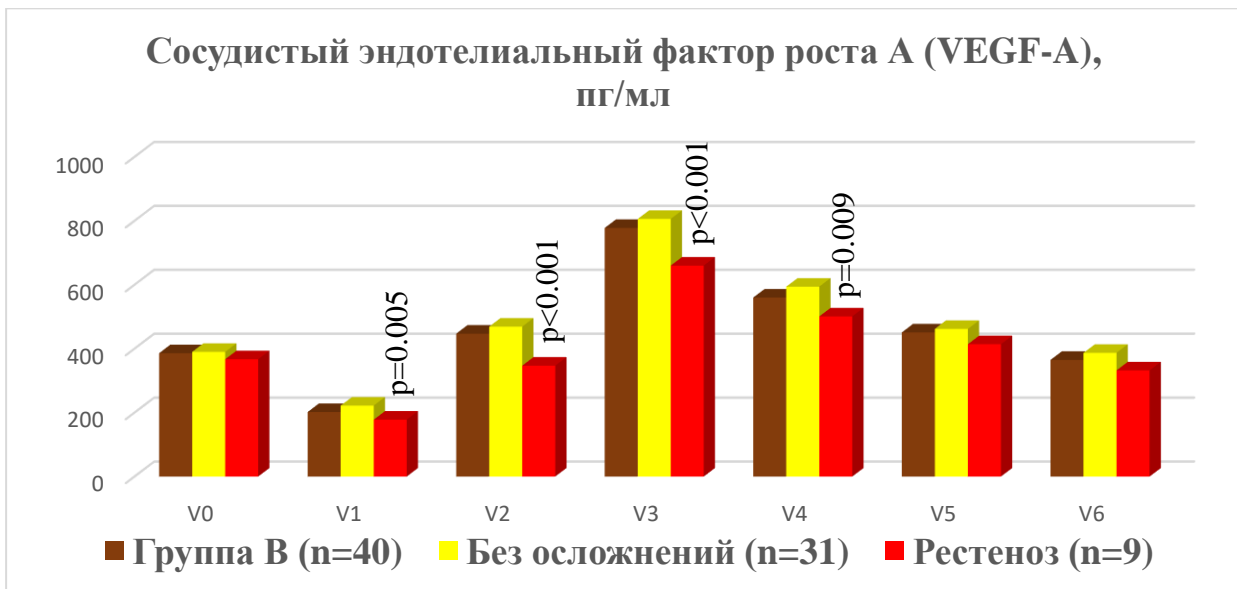


Рисунок 59 – Динамика уровня VEGF-A при дезадаптивном ремоделировании реверсированной аутовены

Уровень FN в послеоперационном периоде был статистически значимо ниже на 10 сутки (p=0.040), через 1 (p=0.005) и 3 месяца (p=0.019) (Рисунок 60).

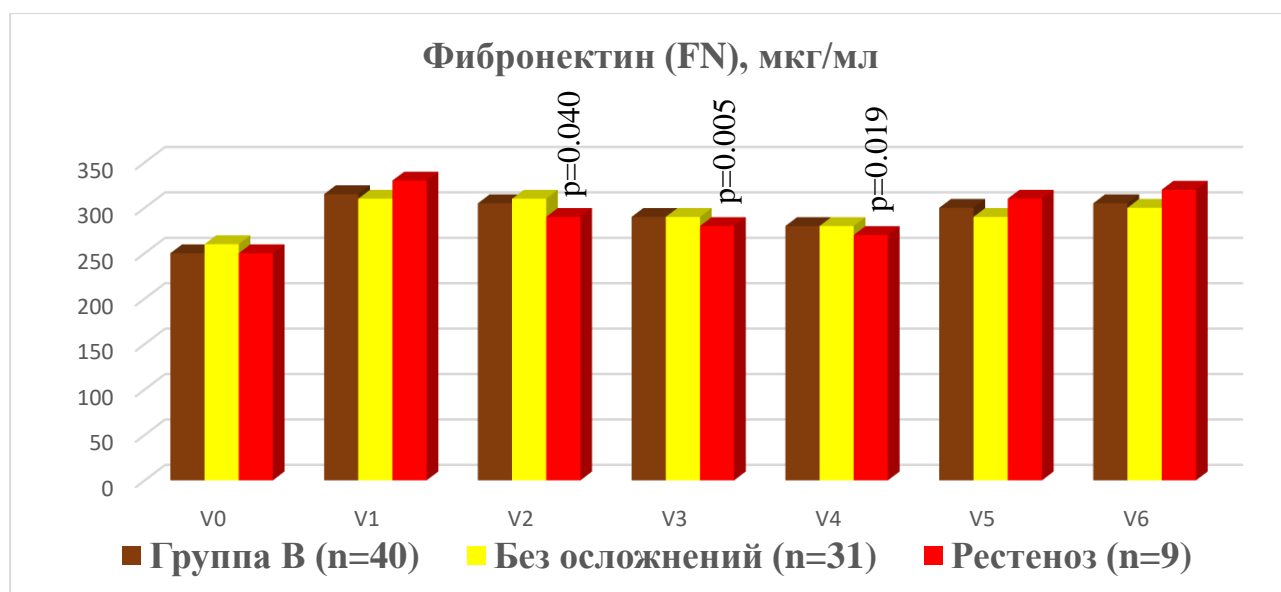


Рисунок 60 – Динамика уровня FN в группе В при развитии рестеноза

Схожие результаты получены у больных в группе В. Функциональное состояние эндотелия при дезадаптивном ремоделировании стенки реверсированной аутовены характеризуется высоким уровнем ТМ в течение первого месяца; низким VEGF-A в течение 3 месяцев; низким FN с 10 суток и в течение 3 месяцев, а также высоким ET-1 с 1 по 12 месяцы и низким NO в течение 12 месяцев после оперативного вмешательства.

Методом бинарной логистической регрессии и ROC-анализом определены пороговые значения изучаемых биомаркеров функционального состояния эндотелия, ассоциирующихся с повышенным риском дезадаптивного ремоделирования реверсированного венозного шунта в послеоперационном периоде (Таблица 23).

Таблица 23 – ROC-анализ биохимических маркеров функционального состояния эндотелия при дезадаптивном ремоделировании реверсированной аутовены

Показатель	Период	Пороговое значение в точке cut-off	Индекс Юдена	AUC	95% ДИ	Sp., %	Se., %	p-value
NO	1 сутки	≤ 1.18 нмоль/мг белка	0.681	0.844	0.56; 1.0	78	90	0.008
	10 сутки	≤ 1.52 нмоль/мг белка	0.897	0.944	0.67; 0.93	100	90	0.002
	1 месяц	≤ 1.53 нмоль/мг белка	0.383	0.745	0.33; 0.93	56	83	0.043
	3 месяца	≤ 1.19 нмоль/мг белка	0.640	0.906	0.67; 0.97	78	86	0.013
	12 месяцев	≤ 0.95 нмоль/мг белка	0.667	0.841	0.2; 0.96	100	67	0.049
ET-1	1 месяц	≥ 5.62 пг/мл	0.621	0.799	0.22; 0.9	62	100	0.013
	3 месяца	≥ 7.29 пг/мл	0.579	0.818	0.33; 0.97	69	89	0.014
	6 месяцев	≥ 7.85 пг/мл	0.593	0.849	0.5; 0.96	93	67	0.015
	12 месяцев	≥ 7.48 пг/мл	0.741	0.900	0.4; 0.9	74	100	0.013
TM	1 сутки	≥ 3907 пг/мл	0.380	0.735	0.22; 1.0	94	44	0.013
	10 сутки	≥ 3971 пг/мл	0.598	0.877	0.56; 0.97	93	67	0.004
	1 месяц	≥ 3114 пг/мл	0.556	0.828	0.44; 1.0	100	56	0.013
VEGF-A	10 сутки	≤ 385.9 пг/мл	0.734	0.946	0.78; 0.97	78	97	0.008
	1 месяц	≤ 721.0 пг/мл	0.743	0.889	0.67; 0.97	78	97	0.007
	3 месяца	≤ 522.0 пг/мл	0.460	0.785	0.22; 0.93	67	79	0.027
FN	1 месяц	≤ 290 мкг/мл	0.433	0.807	0.44; 0.90	78	66	0.024
	3 месяца	≤ 280 мкг/мл	0.398	0.761	0.33; 0.97	78	62	0.035

Примечание. AUC – площадь под кривой; 95% CI – 95% доверительный интервал;

Sp – специфичность; Se – чувствительность

В результате проведенного анализа были получены пороговые значения для NO на 1, 10 сутки, в 1, 3 и 12 месяцы; ET-1 в 1, 3, 6 и 12 месяцы; TM на 1, 10 сутки и в 1 месяц и FN в 1 и 3 месяца, при которых в послеоперационном периоде отмечается увеличение риска дезадаптивного ремоделирования стенки аутовенозного шунта.

Отношение шансов (OR) развития дезадаптивного ремоделирования стенки аутовены у больных в группе В при пороговых значениях изучаемых показателей функционального состояния эндотелия в указанные временные периоды представлено в таблице 24.

Таблица 24 – Отношение шансов (OR) дезадаптивного ремоделирования реверсированной аутовены

Период	Предиктор	OR (Odds Ratio)	p-value
1 сутки	NO \leq 1.18 нмоль/мг белка	23.62 [4.15-205.31, 95% CI]	p=0.001
	TM \geq 3907 пг/мл	11.60 [1.80-102.50, 95% CI]	p=0.014
10 сутки	NO \leq 1.52 нмоль/мг белка	107.67 [5.28-2195.84, 95% CI]*	p=0.002
	TM \geq 3971 пг/мл	27.00 [4.28-260.67, 95% CI]	p=0.001
	VEGF-A \leq 385.9 пг/мл	47.25 [6.90-550.86, 95% CI]	p<0.001
1 месяц	NO \leq 1.53 нмоль/мг белка	4.79 [0.99-25.46, 95% CI]	p=0.054
	ET-1 \geq 5.62 пг/мл	30.57 [1.62-576.76, 95% CI]*	p=0.023
	TM \geq 3114 пг/мл	72.11 [3.38-1538.45, 95% CI]*	p=0.006
	VEGF-A \leq 721.0 пг/мл	98.00 [10.97-2463.99, 95% CI]	p<0.001
	FN \leq 290 мкг/мл	11.81 [0.63-222.87, 95% CI]*	p=0.099
3 месяца	NO \leq 1.19 нмоль/мг белка	16.80 [3.06-139.31, 95% CI]	p=0.003
	ET-1 \geq 7.29 пг/мл	17.78 [2.70-356.39, 95% CI]	p=0.011
	VEGF-A \leq 522.0 пг/мл	6.29 [1.31-36.71, 95% CI]	p=0.027
	FN \leq 280 мкг/мл	5.65 [0.87-111.98, 95% CI]	p=0.124
6 месяцев	ET-1 \geq 7.85 пг/мл	25.00 [3.13-310.37, 95% CI]	p=0.005
12 месяцев	NO \leq 0.95 нмоль/мг белка	18.33 [0.92-366.22, 95% CI]*	p=0.057
	ET-1 \geq 7.48 пг/мл	30.07 [1.48-612.12, 95% CI]*	p=0.027

Примечание. * – Отношение шансов (OR) с поправкой Холдейн-Энскомб.

Таким образом, согласно полученным результатам, наибольшую прогностическую значимость в качестве предикторов развития дезадаптивного ремоделирования реверсированной аутовены в послеоперационном периоде имеют: уровень NO \leq 1.18 нмоль/мг белка (p=0.001) и TM \geq 3907 пг/мл (p=0.014) на 1 сутки; уровень NO \leq 1.52 нмоль/мг белка (p=0.002), TM \geq 3971 пг/мл (p=0.001) и VEGF-A \leq 385.9 пг/мл (p<0.001) на 10 сутки; а также уровень ET-1 \geq 5.62 пг/мл (p=0.023), TM \geq 3114 пг/мл (p=0.006) и VEGF-A \leq 721.0 пг/мл (p<0.001) через 1 месяц.

3.7. Результаты патогистологического исследования стенки артериализованной вены

В данном разделе описаны патогистологические изменения артериализованной венозной стенки при дезадаптивном ремоделировании аутовены. Патогистологическое исследование проведено на 7 образцах артериализованной вены. В 3 наблюдениях исследована стенка реверсированного венозного шунта, проходимого в течение 1 суток, 4 и 6 месяцев.

Стенка реверсированной вены, исследованная через 1 сутки после операции, имbibирована кровью. На поверхности *t. intima* ЭК отсутствуют во всех полях зрения. На обнаженном соединительнотканном субэндотелиальном матриксе определяются пристеночные тромбы, в некоторых участках полностью обтурирующие просвет шунта. Отмечается выраженный отек *t. media et adventitia*, неспецифическая инфильтрация стенки клетками лимфогистиоцитарного ряда. *T. adventitia* разрыхлена и фрагментирована, *vasa vasorum* не определяются (Рисунок 61).

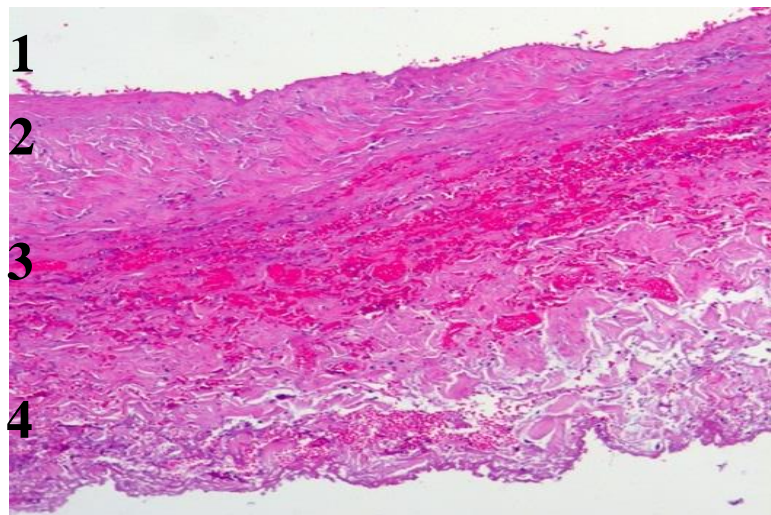


Рисунок 61 – Стенка реверсированной вены на 1 сутки

Примечание. 1 – просвет шунта, 2 – *t. intima*, 3 - *t. media*, 4 – *t. adventitia*.

Окраска: гематоксилин и эозин; ув. x100

При более длительном нахождении под воздействием потока артериальной крови структуры сосудистой стенки подвергаются существенным изменениям.

Через 4 месяца стенка вены резко утолщена за счет комплекса тканей, входящих в состав *t. intima et media*. Внутренний слой представлен слоем ЭК с подлежащим уплотненным фибриновым слоем. В некоторых локусах эндотелиоциты отсутствуют, что свидетельствует о мозаичности выстилки *t. intima* даже через 4 месяца после операции. В этих участках отмечаются пристеночные микротромбы. ЭК характеризуются выраженной пролиферацией, выявленной по Ki-67 (Рисунок 62).

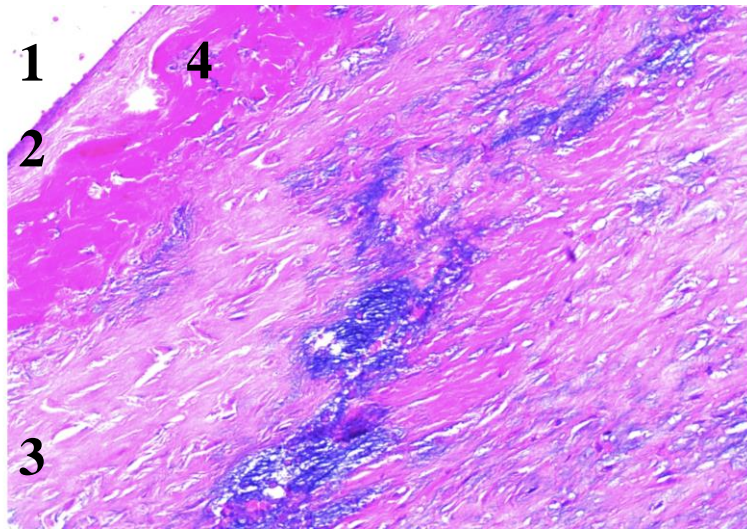


Рисунок 62 – Стенка реверсированной вены через 4 месяца

Примечание. 1 – просвет шунта, 2 – *t. intima*, 3 – *t. media*, 4 – фибриновый слой.

Окраска: гематоксилин и эозин; ув. x100

В *t. media* имеются морфологические признаки повреждения и гибель ГМК. Они замещаются участками молодой «незрелой» грануляционной соединительной ткани с большим количеством тонкостенных мелких кровеносных сосудов, которая не подверглась рубцеванию к указанному сроку наблюдения. Грануляционная соединительная ткань располагается между пучками сохранившихся ГМК и зрелых волокон коллагена (Рисунок 63).

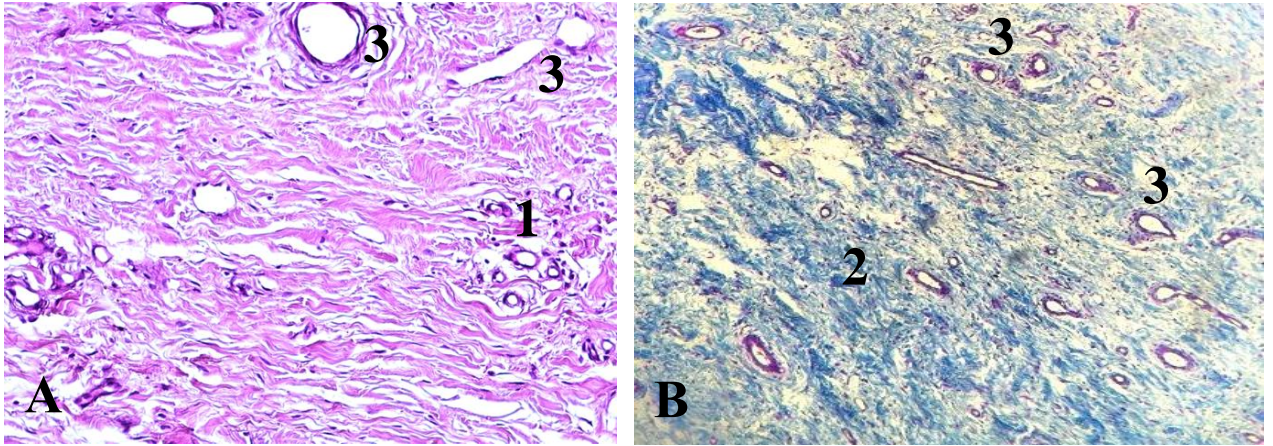


Рисунок 63 – Т. media реверсированной вены через 4 месяца

Примечание. 1 – грануляционная соединительная ткань, 2 – волокна коллагена, 3 – кровеносные сосуды. Окраска: А – гематоксилин и эозин, В – по Маллори; ув. x200

Т. adventitia разрыхлена, фрагментирована, представлена богатовакуляризованной соединительной тканью. ИГХ исследованием обнаруживаются vasa vasorum (Рисунок 64).

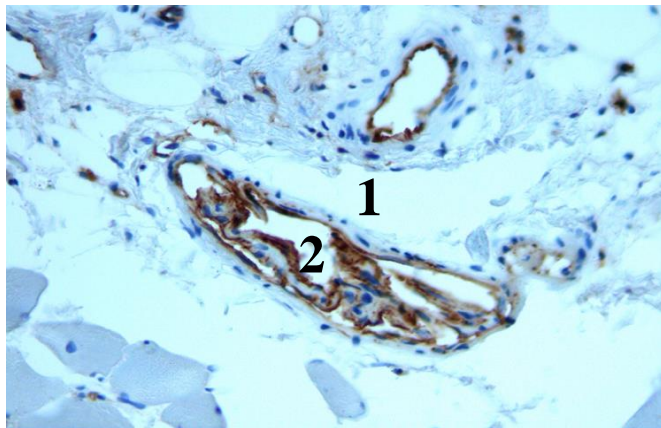


Рисунок 64 – Т. adventitia реверсированной вены через 4 месяца

Примечание. 1 – vasa vasorum, 2 – эндотелиоциты. ИГХ реакция с АТ к CD-31; ув. x400

В более поздний период – через 6 месяцев стенка вены выражено утолщена за счет фиброзной и гладкомышечной неоинтимальной гиперплазии, в результате чего просвет сосуда резко сужен. В нем сформирован пристеночный, организующийся тромб, практически полностью обтурирующий просвет вены (Рисунок 65).

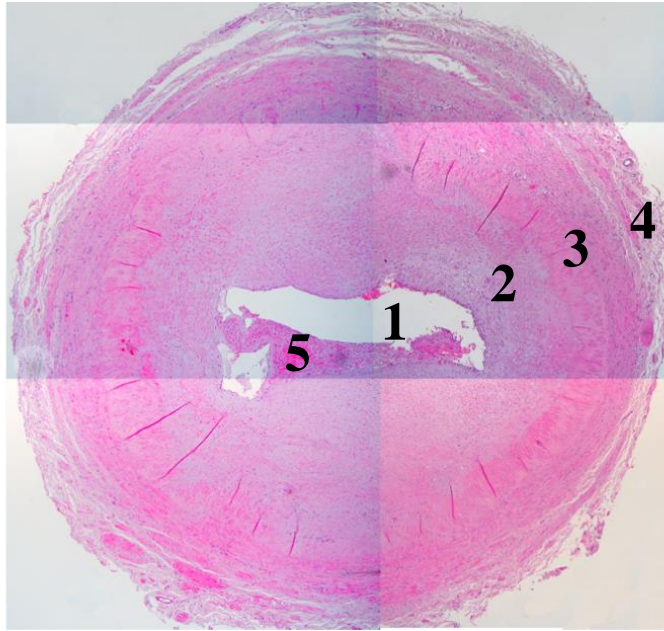


Рисунок 65 – Стенка реверсированной вены через 6 месяцев

Примечание. 1 – просвет шунта, 2 – t. intima, 3 – t. media, 4 – t. adventitia, 5 – пристеночный тромб. Окраска: гематоксилин и эозин; ув. x4

В t. intima отмечен выраженный отек. Следует констатировать, что в течение 6 месяцев сохраняется мозаичность эндотелия: клеточный монослой интимы нарушен. Сохранившиеся ЭК пролиферируют. В некоторых участках определяются волокна коллагена и эластина субэндотелиального матрикса, неспецифическая инфильтрация клетками лимфогистиоцитарного ряда (Рисунок 66).

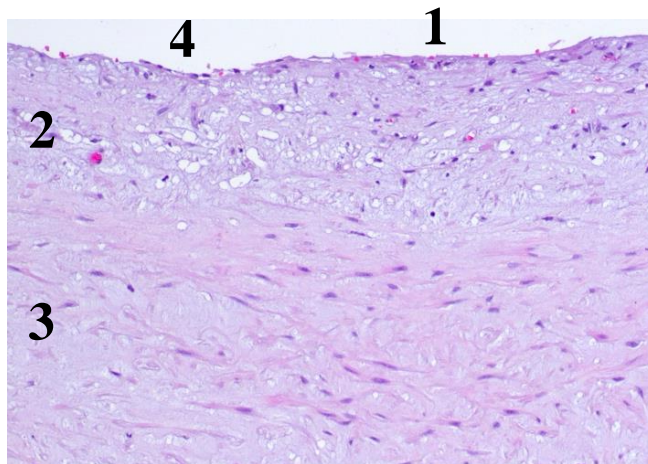


Рисунок 66 – Т. intima реверсированной вены через 6 месяцев

Примечание. 1 – просвет шунта, 2 – t. intima, 3 – t. media, 4 – участок сохранившихся ЭК. Окраска: гематоксилин и эозин; ув. x100

В утолщенном субинтимальном слое определяется большое количество ГМК. В результате фрагментации эластической мембраны эти клетки мигрируют в субинтимальный слой и активно пролиферируют, принимая непосредственное участие в утолщении стенки шунта (Рисунок 67).

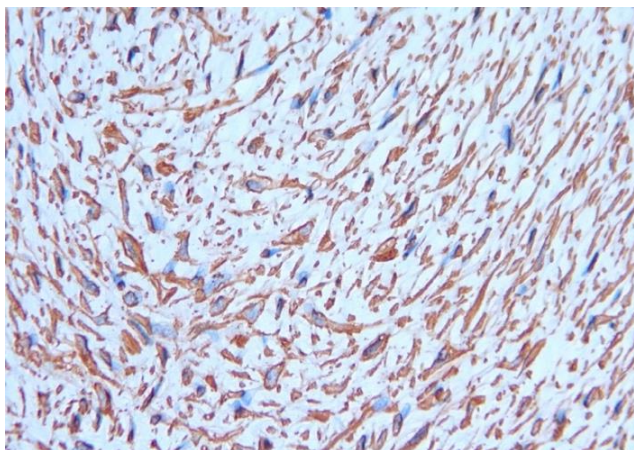


Рисунок 67 – Т. intima реверсированной вены через 6 месяцев

Примечание. ИГХ реакция с АТ к α -SMA; ув. x200

В t. media et adventitia поддерживается выраженный отек. В некоторых фрагментах отмечается частичный некроз лейомиоцитов. Для оставшихся ГМК характерна зернистая и гидропическая дистрофия, проявляющаяся наличием вакуолей с жидкостью в цитоплазме. Между группами сохранившихся ГМК формируются фиброзные септы (Рисунок 68).

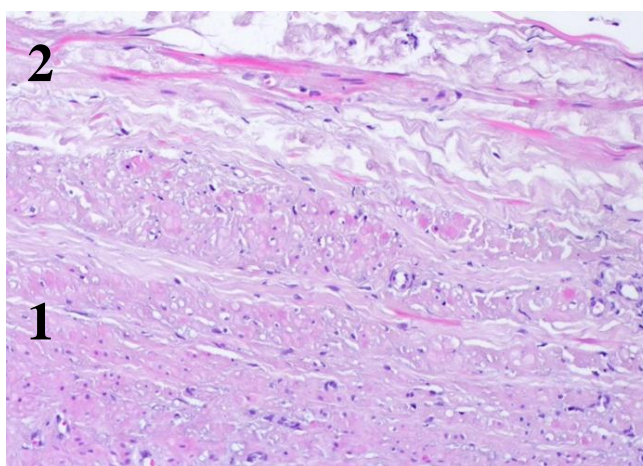


Рисунок 68 – Т. media et adventitia реверсированной вены через 6 месяцев

Примечание. 1 – t. media, 2 – t. adventitia. Окраска: гематоксилин и эозин; ув. x200

К 6 месяцам отмечается выраженное ремоделирование соединительнотканного матрикса во всех слоях стенки вены, заключающееся в утолщении эластических волокон и разрастании коллагеновых волокон между пучками ГМК (Рисунок 69).

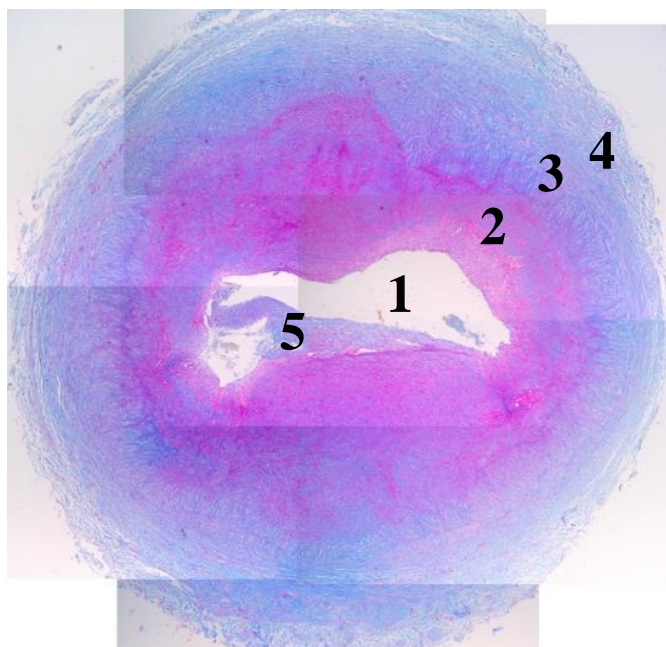


Рисунок 69 – Стенка реверсированной вены через 6 месяцев

Примечание. 1 – просвет шунта, 2 – *t. intima*, 3 - *t. media*, 4 – *t. adventitia*,
5 – пристеночный тромб. Окраска: по Маллори; ув. x4

Деструкция эластического каркаса вены проявляется фрагментацией и разрушением внутренней и наружной эластической мембраны, что способствует миграции воспалительных клеток крови, ГМК, миофибробластов и прогениторных клеток в *t. intima et media* стенки вены, опосредующих ремоделирование аутовенозного шунта (Рисунок 70).

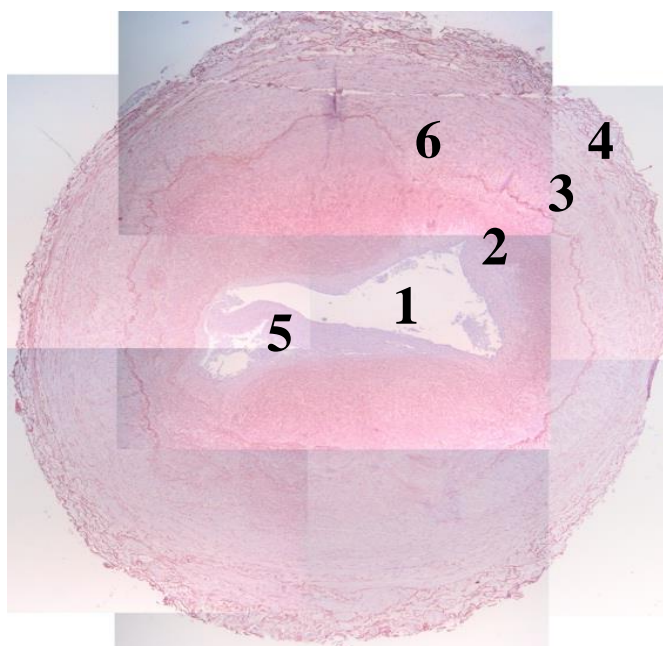


Рисунок 70 – Стенка реверсированной вены через 6 месяцев

Примечание. 1 – просвет шунта, 2 – t. intima, 3 - t. media, 4 – t. adventitia,
5 – пристеночный тромб, 6 – разрушенная эластическая мембрана.

Окраска: орсеин; ув. х4

В 3 наблюдениях исследована стенка аутовенозного шунта «in situ», проходимого в течение 1, 3 и 6 месяцев. Схожие структурные изменения выявлены при патогистологическом исследовании аутовены «in situ» у больных с тромбозом шунта через 1 и 5 месяцев. В отличие от реверсированной вены, t. intima аутовены «in situ» через 1 месяц после операции представлена монослоем эндотелиальных клеток, что подтверждается ИГХ исследованием с антителами к CD31. Стенка утолщена за счет субинтимального слоя и t. media, которая представлена пучками лейомиоцитов между волокнами зрелой соединительной ткани. Т. adventitia содержит vasa vasorum и грануляционную соединительную ткань, количество которой увеличивается к анастомозу (Рисунок 71).

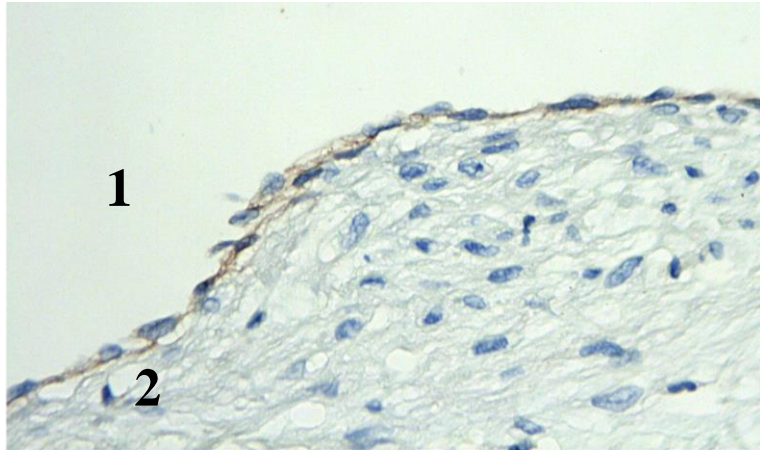


Рисунок 71 – Т. intima вены «in situ» через 1 месяц

Примечание. 1 – просвет шунта, 2 – t. intima. ИГХ реакция с АТ к CD-31; ув. x200

Через 5 месяцев стенка вены резко утолщена за счет неоинтимы. На люминальной поверхности t. intima встречаются ЭК. К большей части поверхности эндотелия прилежит пристеночный красный тромб. Стенка инфильтрирована воспалительными клетками. Внутренняя оболочка и подлежащий субинтимальный слой с выраженной фиброзной неоинтимальной гиперплазией, характеризующейся разрастанием зрелой соединительной ткани между небольшими участками, занятыми ГМК (Рисунок 72).

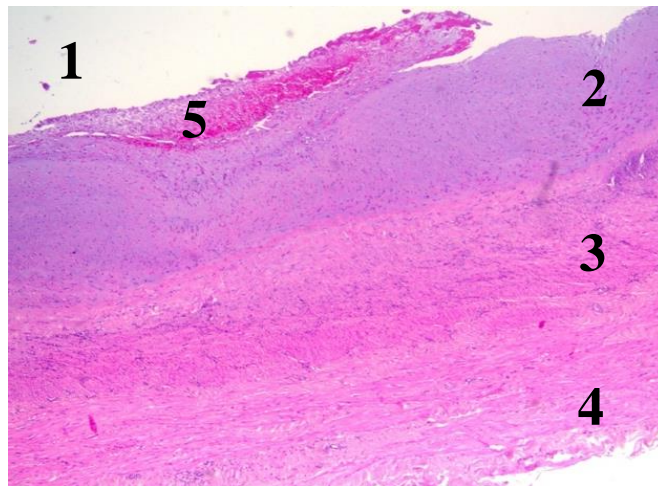


Рисунок 72 – Стенка аутовены «in situ» через 5 месяцев после операции

Примечание. 1 – просвет шунта, 2 – t. intima, 3 - t. media, 4 – t. adventitia, 5 – пристеночный тромб. Окраска: гематоксилин и эозин; ув. x100

Дезоблитерированная неоинтима представляет собой зрелую рубцовую соединительную ткань. На просветной поверхности ЭК отсутствуют. На участке с

внешней стороны сосуда визуализируется небольшое количество клеток соединительнотканного ряда и участки грануляционной ткани с мелкими кровеносными сосудами (Рисунок 73).

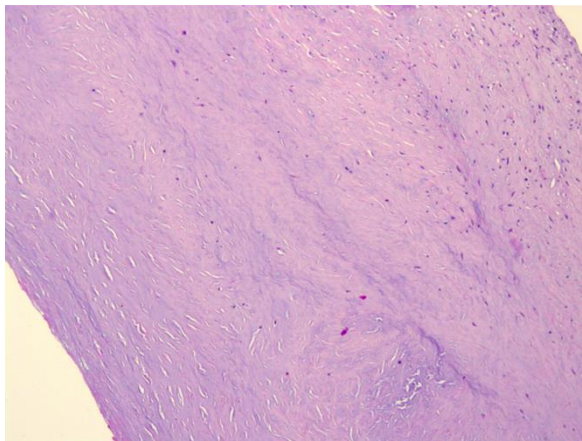


Рисунок 73 – Дезоблитерированная неоинтима вены «in situ» через 5 месяцев

Примечание. Окраска: гематоксилин и эозин; ув. x100

На дезоблитерированном участке внутренняя поверхность сосуда представлена субинтимальным слоем с неровными краями, в котором отмечается отек стромы (Рисунок 74).

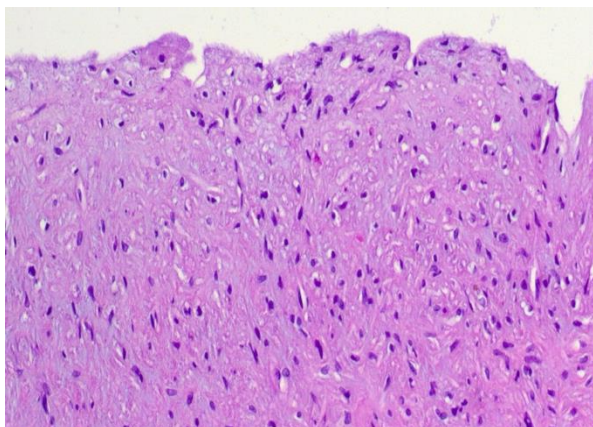


Рисунок 74 – Субинтимальный слой дезоблитерированной вены через 5 месяцев

Примечание. Окраска: гематоксилин и эозин; ув. x200

В *t. media* наблюдается выраженный отек и набухание стромы. Пучки ГМК окружены волокнами межклеточного соединительнотканного матрикса. Внутренняя и наружная эластическая мембраны четко не прослеживаются. Присутствует выраженная лейкоцитарная инфильтрация стенки. В *t. adventitia* большое количество *vasa vasorum* (Рисунок 75).

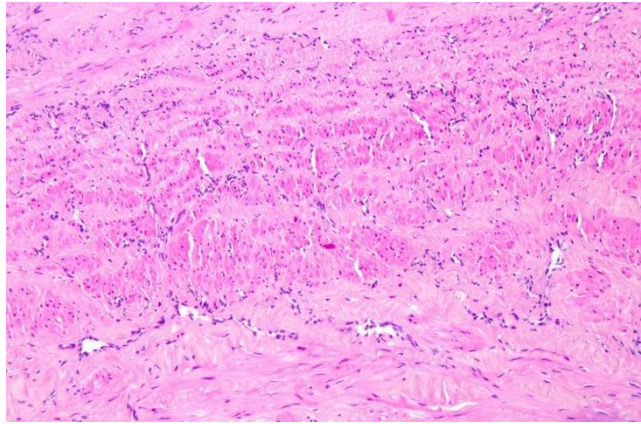


Рисунок 75 – Т. media вены «in situ» через 5 месяцев

Примечание. Окраска: гематоксилин и эозин; ув. x200

Патоморфологические изменения стенки проходимого аутовенозного шунта «in situ», эксплантированного при аррозивном кровотечении через 3 месяца после операции, характеризуются отсутствием гиперплазии неоинтимы. Вместе с тем, в t. intima эндотелиальная выстилка мозаичная, ЭК встречаются лишь в единичных участках. Стенка вены значительно не утолщена за счет пластических процессов, но имеется отек всех слоев и лейкоцитарная инфильтрация. Множество vasa vasorum в t. adventitia сохранены. Т. intima et media обычных размеров; сохранен широкий просвет для кровотока (Рисунок 76).

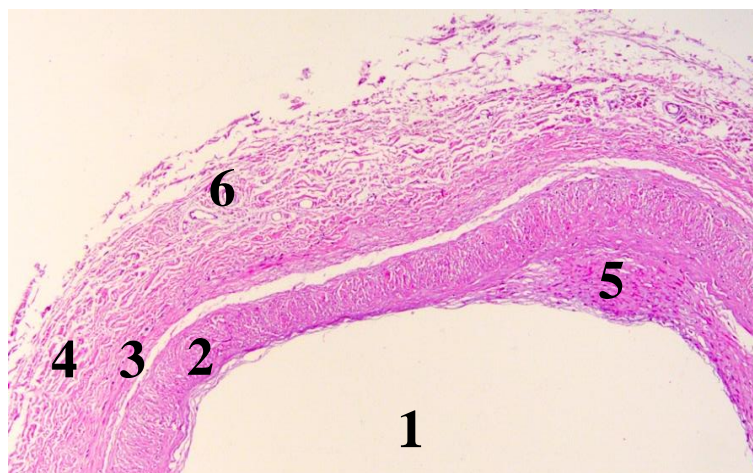


Рисунок 76 – Стенка аутовенозного шунта «in situ» через 3 месяца

Примечание. 1 – просвет шунта, 2 – t. intima, 3 - t. media, 4 – t. adventitia, 5 – пристеночный тромб, 6 – vasa vasorum. Окраска: гематоксилин и эозин; ув. x100

В одном наблюдении изучены патоморфологические изменения стенки артериализованной в течение 3 месяцев БПВ, эксплантированной во время ампутации у пациента с артериализацией поверхностного венозного русла стопы. Стенка вены резко утолщена, преимущественно за счет *t. intima et media*, в которых развилась выраженная неоинтимальная гиперплазия. Из-за этого просвет вены резко сужен. В нем визуализируется обтурирующий тромб, окклюзирующий не менее $\frac{1}{2}$ просвета сосуда (Рисунок 77).

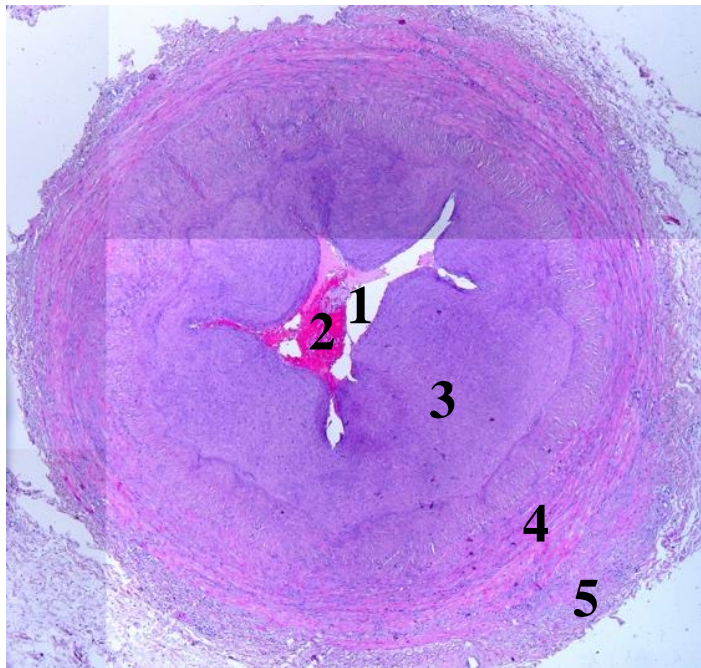


Рисунок 77 – Стенка артериализованной БПВ

Примечание. 1 – просвет вены, 2 – обтурирующий тромб, 3 – *t. intima*, 4 – *t. media*, 5 – *t. adventitia*. Окраска: по Маллори; ув. х4

T. intima утолщена за счет субинтимального слоя. На просветной поверхности вены обнаружены ЭК при ИГХ исследовании с АТ к CD31. В некоторых локусах эндотелиоциты отсутствуют, что приводит к обнажению субэндотелиального соединительнотканного матрикса (Рисунок 78).

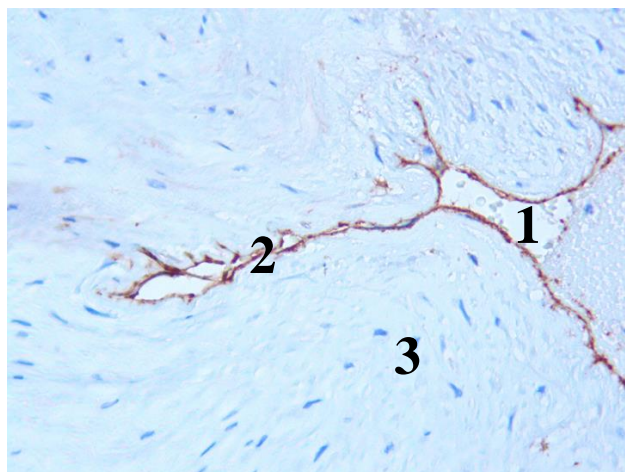


Рисунок 78 – Т. intima артериализованной БПВ

Примечание. 1 – просвет вены, 2 – эндотелиоциты, 3 – t. intima.

ИГХ реакция с АТ к CD31; ув. x400

Утолщение t. intima et media стенки вены происходит в результате неоинтимальной гладкомышечной и фиброзной гиперплазии. При ИГХ-исследовании с АТ к α -SMA в субинтимальном слое показано диффузное скопление лейомиоцитов и миофибробластов между волокнами соединительной ткани (Рисунок 79).

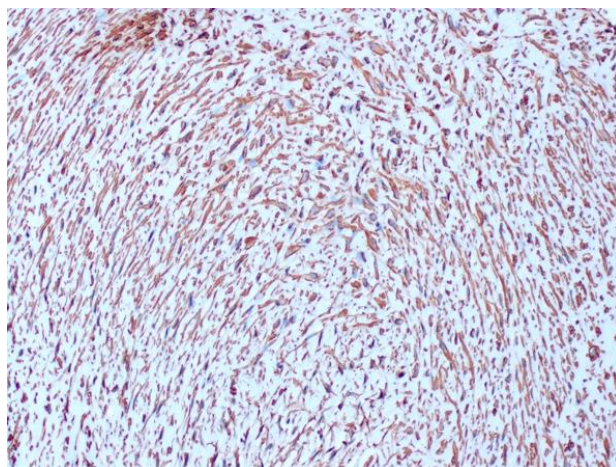


Рисунок 79 – ГМК и миофибробласты неоинтимы артериализованной БПВ

Примечание. ИГХ реакция с АТ к α -SMA; ув. x400

В t. media определяются гипертрофированные коллагеновые волокна между пучками продольных и циркулярных ГМК, что указывает на фиброзную перестройку стенки вены (Рисунок 80).

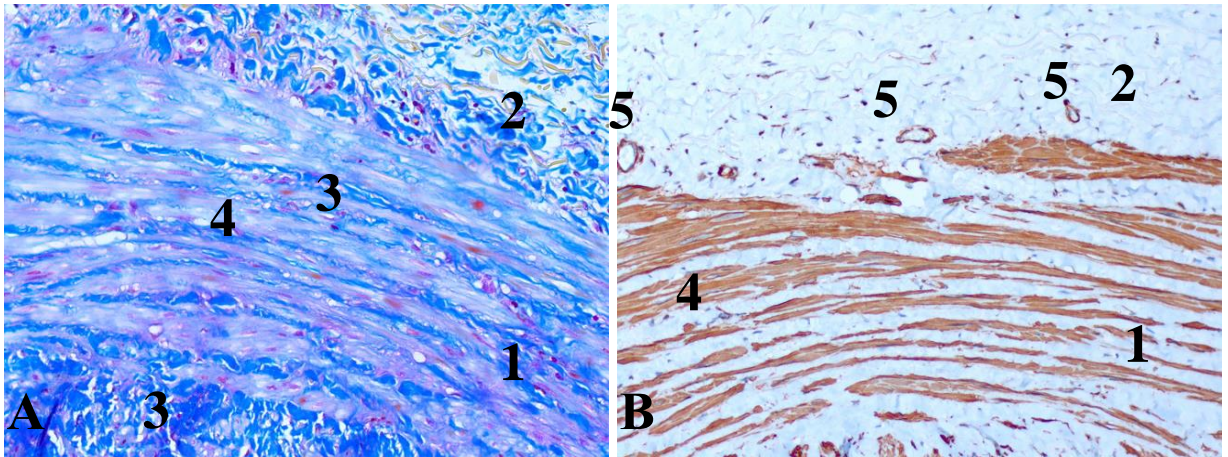


Рисунок 80 – Т. media артериализованной БПВ

Примечание. 1 – t. media, 2 – t. adventitia, 3 – коллагеновые волокна, 4 – ГМК, 5 - vasa vasorum. Окраска: А – по Маллори, В – ИГХ реакция с АТ к α -SMA; ув. x400

Во всех слоях стенки вены развилась деструкция эластического каркаса. Внутренняя и наружная эластическая мембраны фрагментированы, с участками эластолиза (Рисунок 81).

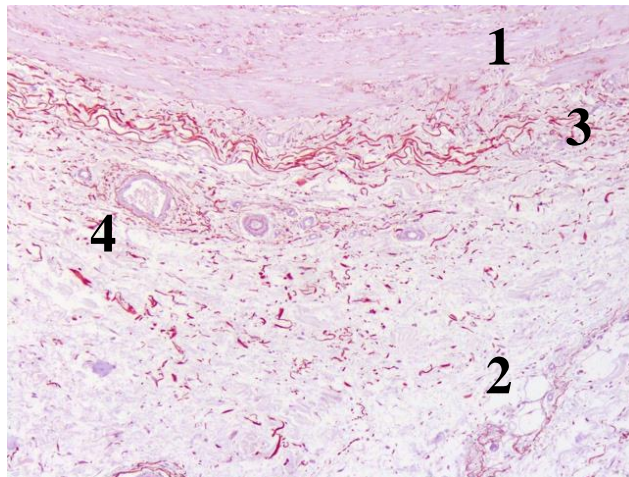


Рисунок 81 – Стенка артериализованной БПВ через

Примечание. 1 – t. media, 2 – t. adventitia, 3 – наружная эластическая мембрана, 4 – vasa vasorum. Окраска: орсеин; ув. x200

При ИГХ исследовании с АТ к α -SMA и CD31 в t. adventitia выявляется большое количество vasa vasorum (Рисунок 82).

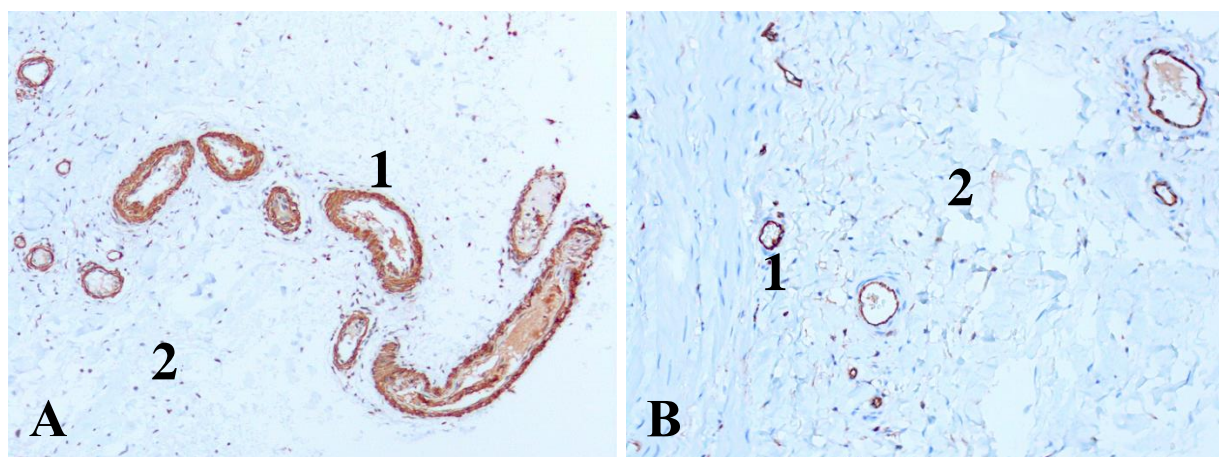


Рисунок 82 – Т. adventitia артериализованной БПВ

Примечание. 1 – vasa vasorum, 2 – соединительная ткань. Окраска: А – ИГХ реакция с АТ к α -SMA, В – ИГХ реакция с АТ к CD31; ув. x250

Таким образом, выявленные патоморфологические изменения стенки артериализованной вены при гистологическом и ИГХ исследовании имеют схожие изменения при аутовенозном шунтировании по методике «in situ» и реверсированной веной и являются общепатологической реакцией на повреждение. Патоморфологические изменения дезадаптивного ремоделирования артериализованной вены включают: воспаление стенки, повреждение эндотелия с формированием мозаичного монослоя; пролиферацию эндотелиоцитов, направленную на реэндотелизацию просвета; повреждение ГМК t. media и замещение ее фиброзной тканью; утолщение стенки за счет комплекса тканей, входящий в t. intima et media, в результате неоинтимальной фиброзной и гладкомышечной гиперплазии; ремоделирование соединительнотканного и эластического матрикса и фиброзную перестройку стенки вены.

3.8. Алгоритм персонифицированного подхода в реваскуляризации артерий бедренно-подколенного сегмента

На основании полученных результатов исследования, включающих анатомо-ангиологическую характеристику сосудистого русла, однолетние результаты хирургического лечения, патогистологические изменения артериализованной

вены, а также динамику биохимических показателей функционального состояния эндотелия в послеоперационном периоде, был составлен персонифицированный алгоритм выбора трансплантата при реваскуляризации артерий бедренно-подколенного сегмента у пациентов с КИНК (Рисунок 83).

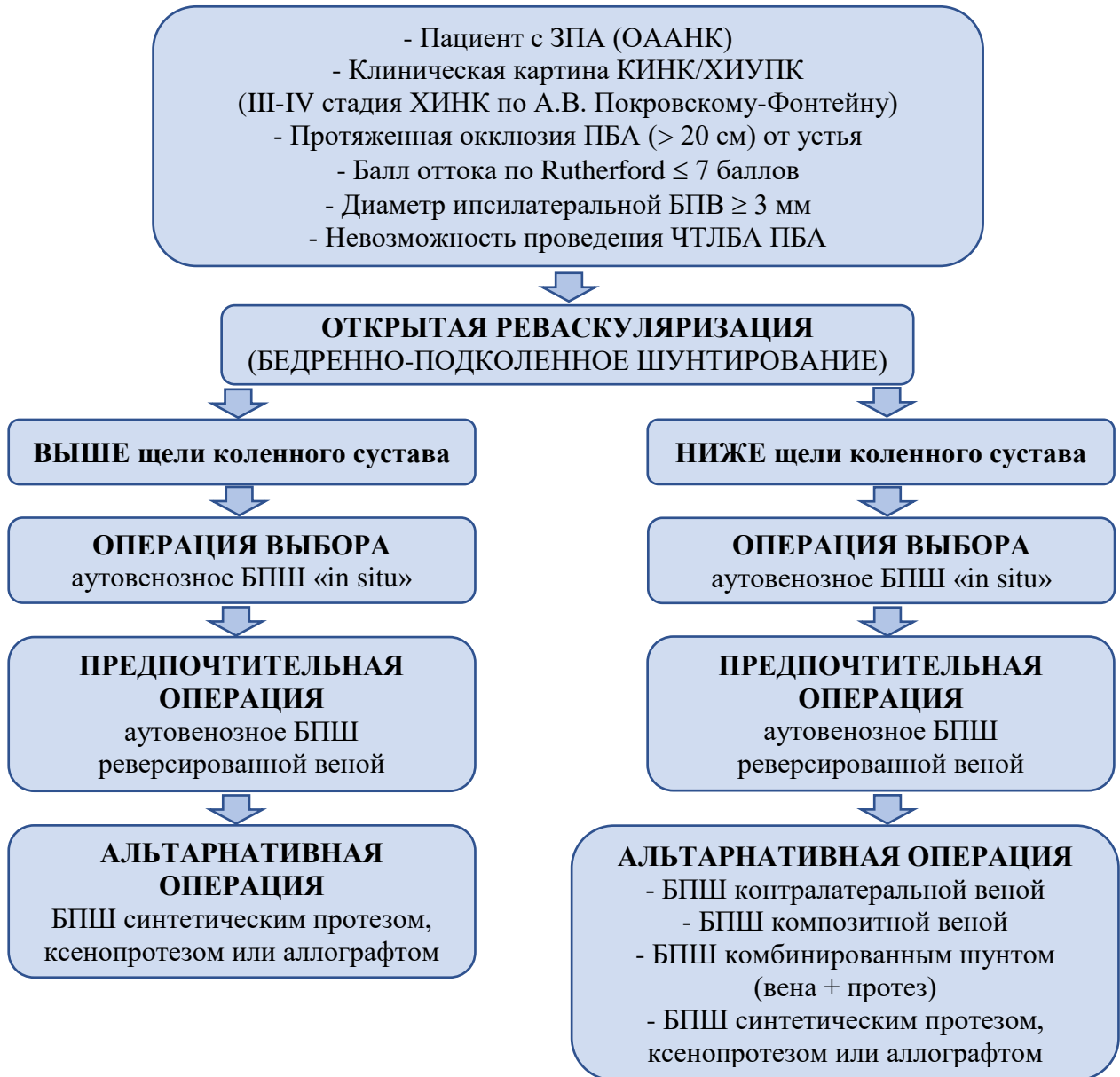


Рисунок 83 – Алгоритм выбора трансплантата для шунтирования

У пациента с ЗПА атеросклеротической этиологии (ОААНК), клинической картиной КИНК/ХИУПК (III-IV стадия ХИНК по классификации А.В. Покровского-Фонтейна), протяженной окклюзией ПБА (> 20 см) от устья по данным ангиографии нижних конечностей, удовлетворительным периферическим руслом (≤ 7 баллов оттока по шкале Rutherford), пригодной для шунтирования

ипсилатеральной БПВ (≥ 3 мм) и невозможностью рентгенэндоваскулярной реваскуляризации (ЧТЛБА ПБА) пациенту показано открытое оперативное вмешательство в объеме бедренно-подколенного шунтирования. Операцией выбора при реваскуляризации как выше, так и ниже щели коленного сустава является аутовенозное БПШ по методике «in situ». При невозможности шунтирования по методике «in situ» (диаметр БПВ < 3 мм) предпочтительной операцией является БПШ реверсированной веной после интраоперационной ревизии и оценки пригодности аутовены. При невозможности шунтирования реверсированной веной (диаметр < 3 мм, не поддающийся гидравлической дилатации, рассыпной тип, локальные стенозы и варикозная трансформация) альтернативной операцией выше щели коленного сустава является БПШ синтетическим протезом, ксенопротезом или аллографтом. При шунтировании ниже щели коленного сустава альтернативными операциями являются: БПШ контралатеральной реверсированной веной, БПШ композитным венозным шунтом, БПШ комбинированным (аутовена + синтетический протез), БПШ ксенопротезом, аллографтом или синтетическим протезом.

В раннем послеоперационном периоде УЗДС аутовенозного шунта с определением диаметра вены и скоростных характеристик (линейная и объемная скорость кровотока) является обязательным (интраоперационно или на 1-3 сутки после операции) для выявления периоперационных технических ошибок (перекручивание шунта, нелигированные притоки, адекватность вальвулотомии, состояние анастомозов), своевременного их устранения и предотвращения тромбоза шунта. Диспансерное послеоперационное наблюдение за больными должно включать оценку ангиологического и клинического статуса, динамику заживления трофических изменений и некрозов, а также УЗДС шунта через 1, 3, 6 и 12 месяцев, а затем каждые 6 месяцев для оценки ремоделирования вены и выявления развития рестеноза и прогрессирования атеросклероза на путях притока и оттока.

Определение биохимических маркеров функционального состояния эндотелия (оксид азота II, эндотелин-1, тромбомодулин, сосудистый эндотелиальный фактор роста – А и фибронектин) целесообразно проводить на 1 и 10 сутки, а также через 1 месяц после операции. При выявлении предикторов дезадаптивного ремоделирования аутовены «in situ» ($NO \leq 1.34$ нмоль/мг белка и $TM \geq 3799$ пг/мл на 1 сутки; $NO \leq 1.35$ нмоль/мг белка на 10 сутки; а также $NO \leq 1.27$ нмоль/мг белка, $ET-1 \geq 5.21$ пг/мл и $TM \geq 2798$ пг/мл через 1 месяц) или реверсированной вены ($NO \leq 1.18$ нмоль/мг белка и $TM \geq 3907$ пг/мл на 1 сутки; $NO \leq 1.52$ нмоль/мг белка, $TM \geq 3971$ пг/мл и $VEGF-A \leq 385.9$ пг/мл на 10 сутки; а также $ET-1 \geq 5.62$ пг/мл, $TM \geq 3114$ пг/мл и $VEGF-A \leq 721.0$ пг/мл через 1 месяц) проложить определение биомаркеров функционального состояния эндотелия и выполнять УЗДС шунта ежемесячно до 6 месяцев после операции. У больных с тромбозом шунта в раннем послеоперационном периоде определение заявленных биохимических маркеров функционального состояния эндотелия, а также УЗДС шунта показано ежемесячно на протяжении 6 месяцев после операции.

3.9. Клинические примеры

Клинический пример №1. Пациент Н., 1951 г/р поступил в отделение сосудистой хирургии ГБУ РО «РОККД» г. Рязани. Ухудшение отмечает в течение 1,5 месяцев, когда снизилась дистанция безболевого ходьбы, возникла боль в покое в левой нижней конечности, сформировался точечный некроз IV пальца левой стопы. ЛПИ Z справа / 0,25 слева. Установлен диагноз: Облитерирующий атеросклероз артерий нижних конечностей. Оклюзия наружной подвздошной артерии справа. Оклюзия поверхностной бедренной артерии с обеих сторон, IV стадия заболевания слева. Сухой некроз IV пальца левой стопы. Ампутационная культя правой голени (2013г). Диагноз подтвержден при ангиографическом исследовании: ОПА, НПА, ОБА, ГБА с неровными контурами; окклюзия ПБА в приустьевом отделе и на всем протяжении; ПКА заполняется ниже щели коленного сустава; берцовые артерии с неровными контурами (Рисунок 84).

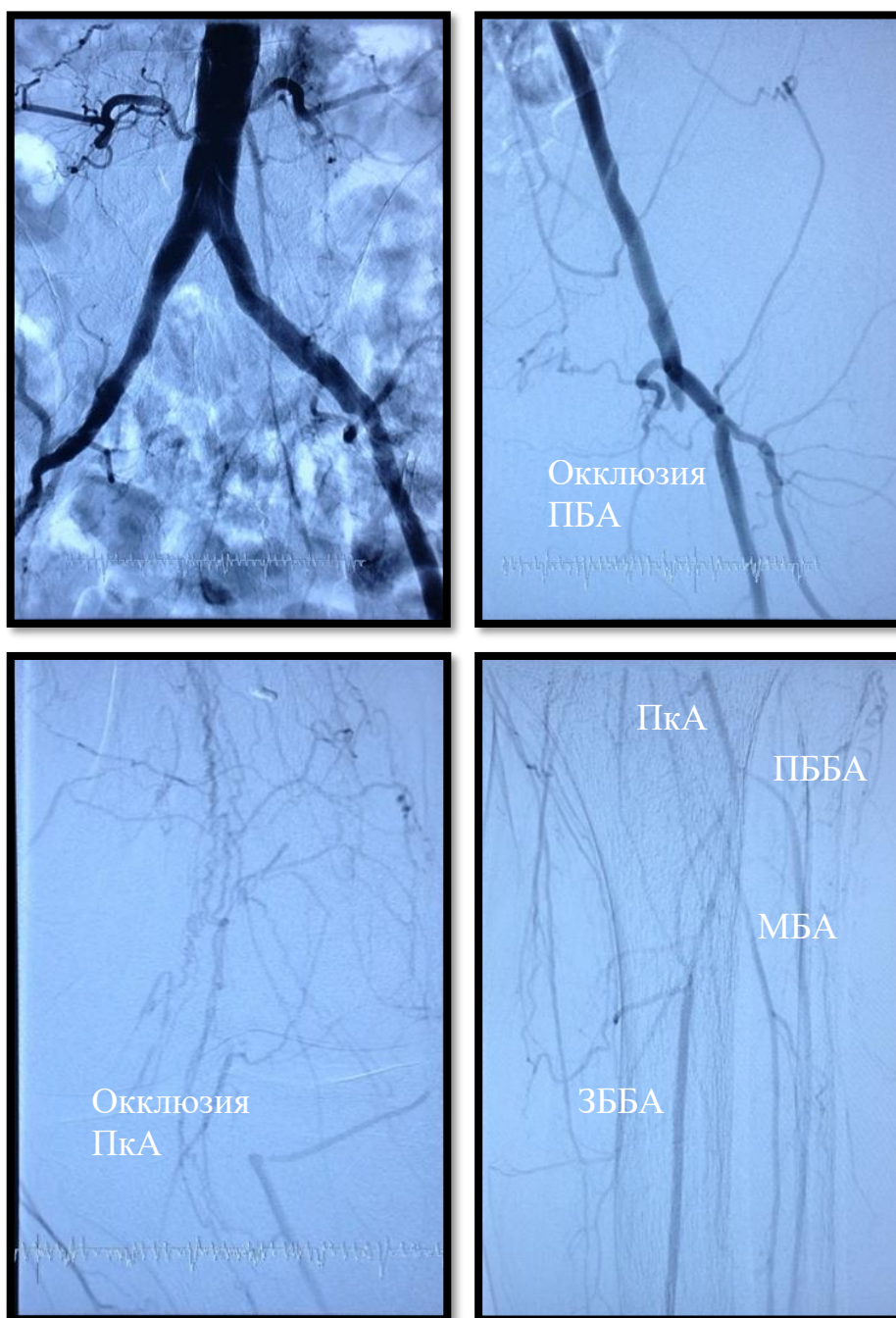


Рисунок 84 – Ангиограмма больного Н. при поступлении

Диаметр БПВ слева по данным УЗДС: 4,6/4,4/4,3 мм на бедре и 3,4/3,0/2,5 мм на голени. Периферическое русло - 4 балла по Rutherford.

Выполнено аутовенозное бедренно-подколенное шунтирование ниже щели коленного сустава по методике «in situ» на левой нижней конечности. Послеоперационный период протекал без особенностей. Выписан в удовлетворительном состоянии на 10 сутки. Кровообращение в левой нижней

конечности компенсировано. Пульс на ЗББА. ДБХ более 300 метров. Некроз IV пальца левой стопы очистился. ЛПИ Z справа / 1,0 слева.

На контрольных осмотрах через 1, 3 и 6 месяцев шунт проходим, без гемодинамических изменений. Клинический статус улучшился до ПА стадии заболевания.

Через 12 месяцев при контрольном осмотре дистанция безболевого ходьбы снизилась до 50 метров. Пульс на шунте. ЛПИ Z справа / 0,66 слева. По данным УЗДС артерий нижних конечностей шунт проходим, критический стеноз ТПС 90%. Диагноз подтвержден при ангиографическом исследовании: шунт проходим, стеноз дистального отдела ПКА 70%, критический стеноз ТПС 90%, ПББА в устье окклюзирована, дистальнее диффузно стенозирована до 80% (Рисунок 85).

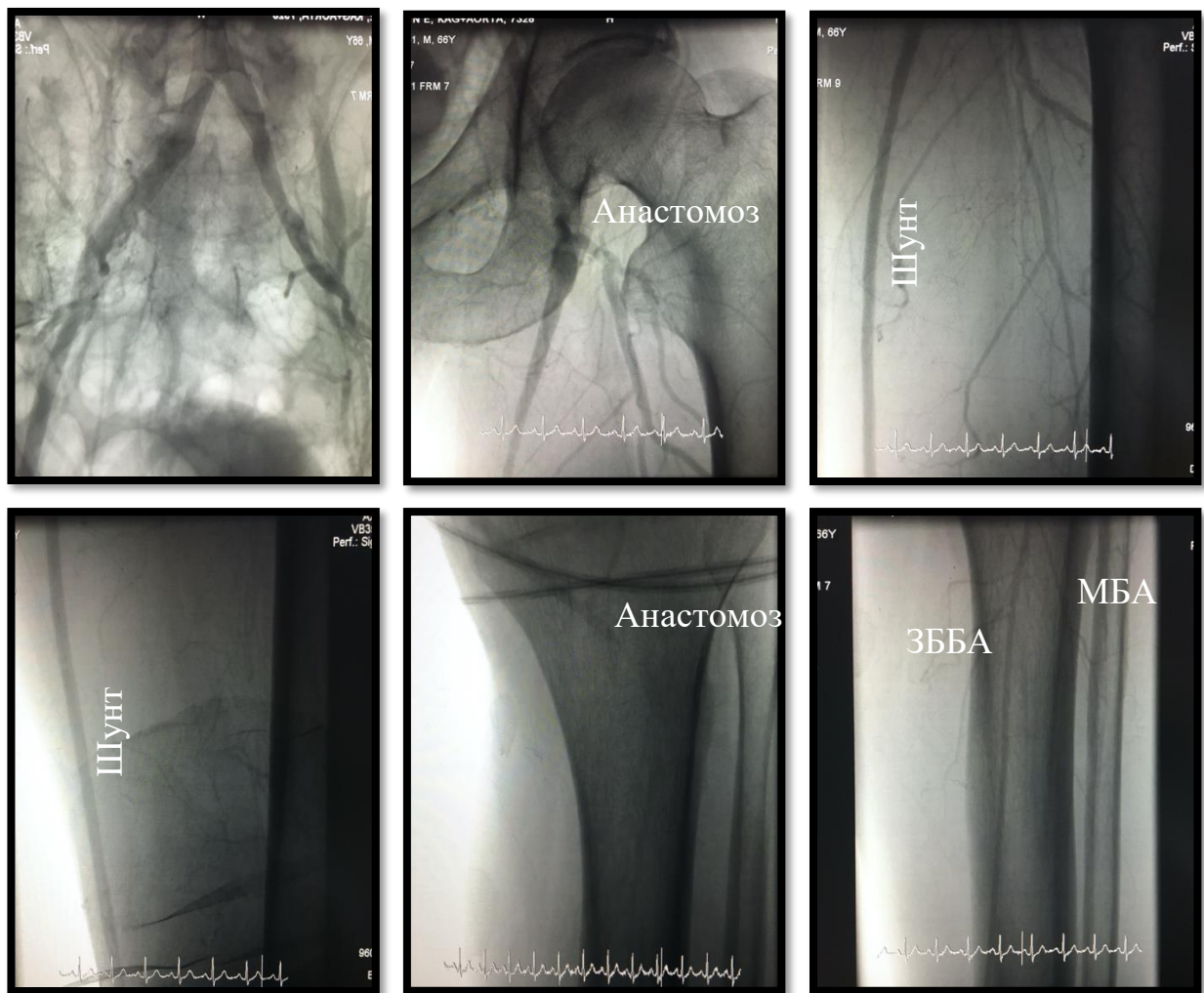


Рисунок 85 – Ангиограмма больного Н. через 12 месяцев после операции

Учитывая данные клинической картины и прогрессирование атеросклеротического процесса на путях оттока в виде критического стеноза ПКА и ТПС выполнено рентгенэндоваскулярное вмешательство – ЧТЛБА ПКА и ТПС баллоном 3,0х36 мм слева (Рисунок 86).

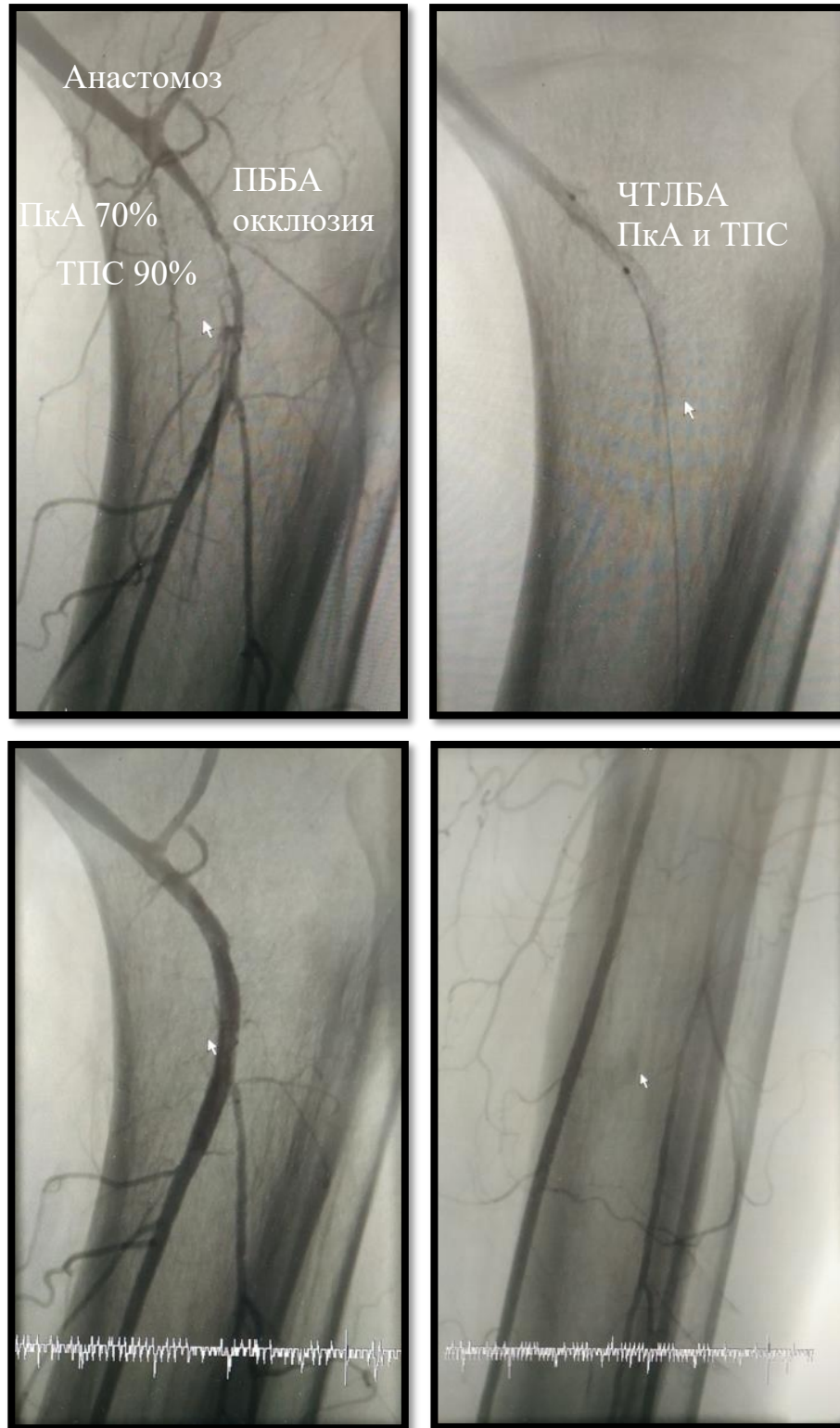


Рисунок 86 – ЧТЛБА ПКА и ТПС на левой нижней конечности

Послеоперационный период протекал без особенностей. Выписан в удовлетворительном состоянии на 5 сутки. Кровообращение в левой нижней конечности компенсировано. Пульс на ЗББА. ДБХ более 300 метров. ЛПИ Z справа / 1,09 слева.

Динамика показателей функционального состояния эндотелия пациента Н. в послеоперационном периоде представлена в таблице 25.

Таблица 25 – Динамика показателей функционального состояния эндотелия у пациента Н.

		NO, нмоль/мг белка	ET-1, пг/мл	TM, пг/мл	VEGF-A, пг/мл	FN, мкг/мл
	Норма (n = 10)	2.21 [2.11; 2.29]	1.95 [1.72; 2.38]	1612 [1540; 1819]	92 [75; 111]	230 [213; 240]
V0	Группа А	1.03 [0.96; 1.09]	7.24 [6.00; 8.37]	2573 [2313; 2781]	346 [266; 419]	260 [250; 280]
	Н*	1.06	6.72	2408	486.2	240
V1	Группа А	1.35 [1.31; 1.41]	5.83 [4.88; 6.68]	3760 [3450; 3895]	226 [194; 309]	295 [280; 313]
	Н*	1.47	5.13	3604	335.1	280
V2	Группа А	1.45 [1.38; 1.52]	5.09 [4.46; 5.83]	2916 [2728; 3153]	759 [582; 837]	275 [260; 283]
	Н*	1.39	4.72	2877	733.4	310
V3	Группа А	1.29 [1.24; 1.33]	4.78 [4.23; 5.33]	2524 [2313; 2700]	389 [350; 448]	270 [250; 280]
	Н*	1.28	5.12	2491	471.0	300
V4	Группа А	1.26 [1.20; 1.33]	5.38 [4.88; 6.04]	2326 [2196; 2468]	272 [235; 308]	280 [265; 325]
	Н*	1.11	5.74	2156	305.2	290
V5	Группа А	1.19 [1.14; 1.23]	5.98 [5.48; 6.61]	1923 [1855; 2061]	301 [268; 333]	300 [280; 320]
	Н*	1.05	7.20	1857	289.3	280
V6	Группа А	1.06 [1.00; 1.13]	6.44 [6.12; 6.87]	2013 [1959; 2158]	320 [289; 365]	310 [290; 333]
	Н*	0.94	7.90	1812	267.8	300

В данном клиническом наблюдении у пациента из группы А с аутовенозным бедренно-подколенным шунтом «in situ» ниже щели коленного сустава выявлено

прогрессирование атеросклеротического процесса на путях оттока через 12 месяцев после операции. Как видно из данных таблицы 25, пациент Н. в послеоперационном периоде имел пороговые значения уровня NO через 3 месяца и ET-1 через 6 и 12 месяцев. Уровни TM, VEGF-A и FN не достигали пороговых значений весь период наблюдения. Выявленные изменения биохимических маркеров функционального состояния эндотелия характеризуются нормальным течением артериализации вены и указывают на отсутствие признаков дезадаптивного ремоделирования шунта, что подтверждается данными ангиографии через 12 месяцев после операции (шунт и анастомозы проходимы, без гемодинамически значимых изменений) (Рисунок 85). Несмотря на выраженные изменения артерий оттока в виде критических стенозов ПкА, ТПС и ПББА и ухудшение клинической симптоматики, шунт сохранял свою проходимость. Применение рентгенэндоваскулярного вмешательства (ЧТЛБА ПкА и ТПС на левой нижней конечности) позволило улучшить периферическое русло и сохранить проходимость шунта.

Клинический пример №2. Пациент Ш., 1948 г/р поступил в отделение сосудистой хирургии ГБУ РО «РОККД» г. Рязани. Ухудшение состояния в течение 3 месяцев, когда возникла боль в покое в правой нижней конечности, сформировался некроз 4 межпальцевого промежутка правой стопы. ЛПИ 0,42 справа / 0,57 слева. Установлен диагноз: Облитерирующий атеросклероз артерий нижних конечностей. Окклюзия поверхностной бедренной артерии с обеих сторон, IV стадия заболевания справа. Сухой некроз IV и V пальцев правой стопы. Диагноз подтвержден при ангиографическом исследовании: справа НПА стеноз 30%, ПБА окклюзирована от устья, ПкА заполняется выше щели коленного сустава; ЗББА окклюзирована, ПББА и МБА с неровными контурами (Рисунок 87).

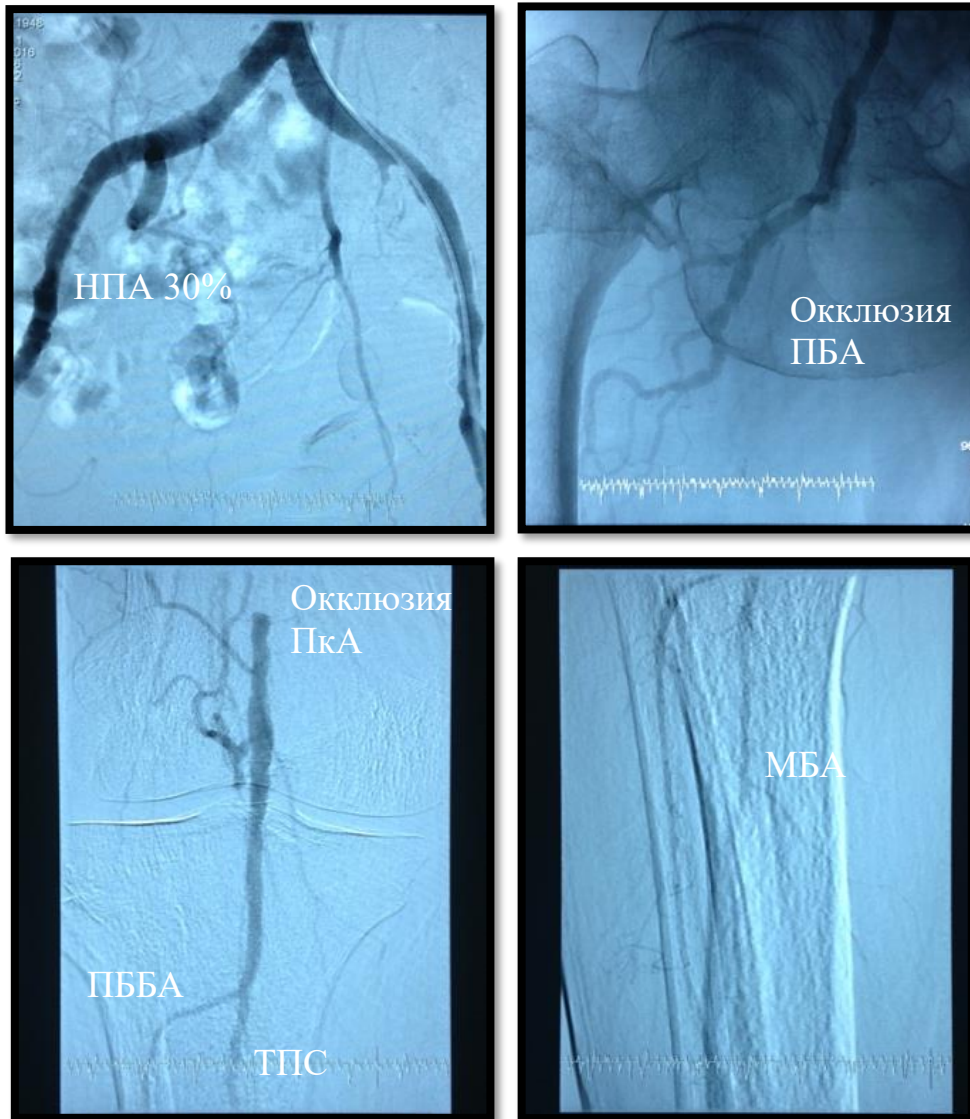


Рисунок 87 – Ангиограмма больного Ш. при поступлении

Диаметр БПВ по данным УЗДС: 5,2/4,0/4,1 мм на бедре. Периферическое русло 6 баллов по Rutherford. Выполнено аутовенозное бедренно-подколенное шунтирование выше щели коленного сустава по методике «in situ» на правой нижней конечности. Послеоперационный период протекал без особенностей. Выписан в удовлетворительном состоянии на 12 сутки. Кровообращение в правой нижней конечности компенсировано. Пульс на ПКА. ДБХ более 200 метров. Некрозы пальцев стопы отграничились, с тенденцией к очищению. ЛПИ – 0,86 справа / 0,53 слева.

На контрольных осмотрах через 1 и 3 месяца шунт проходим, без гемодинамических изменений. Некрозы зажили. Клинический статус улучшился

до ПА стадии заболевания. При контрольном визите через 6 месяцев отмечается возврат клинической картины КИНК – появление боли в покое в правой нижней конечности, наличие некроза V пальца стопы. Пульс справа на шунте. ЛПИ 0,32 справа / 0,54 слева. Диагноз подтвержден при ангиографическом исследовании: справа НПА стеноз 70%, шунт проходим, в области дистального анастомоза БПШ стеноз 70%, ПКА и ПББА с неровными контурами; ЗББА и МБА не контрастируются (Рисунок 88).

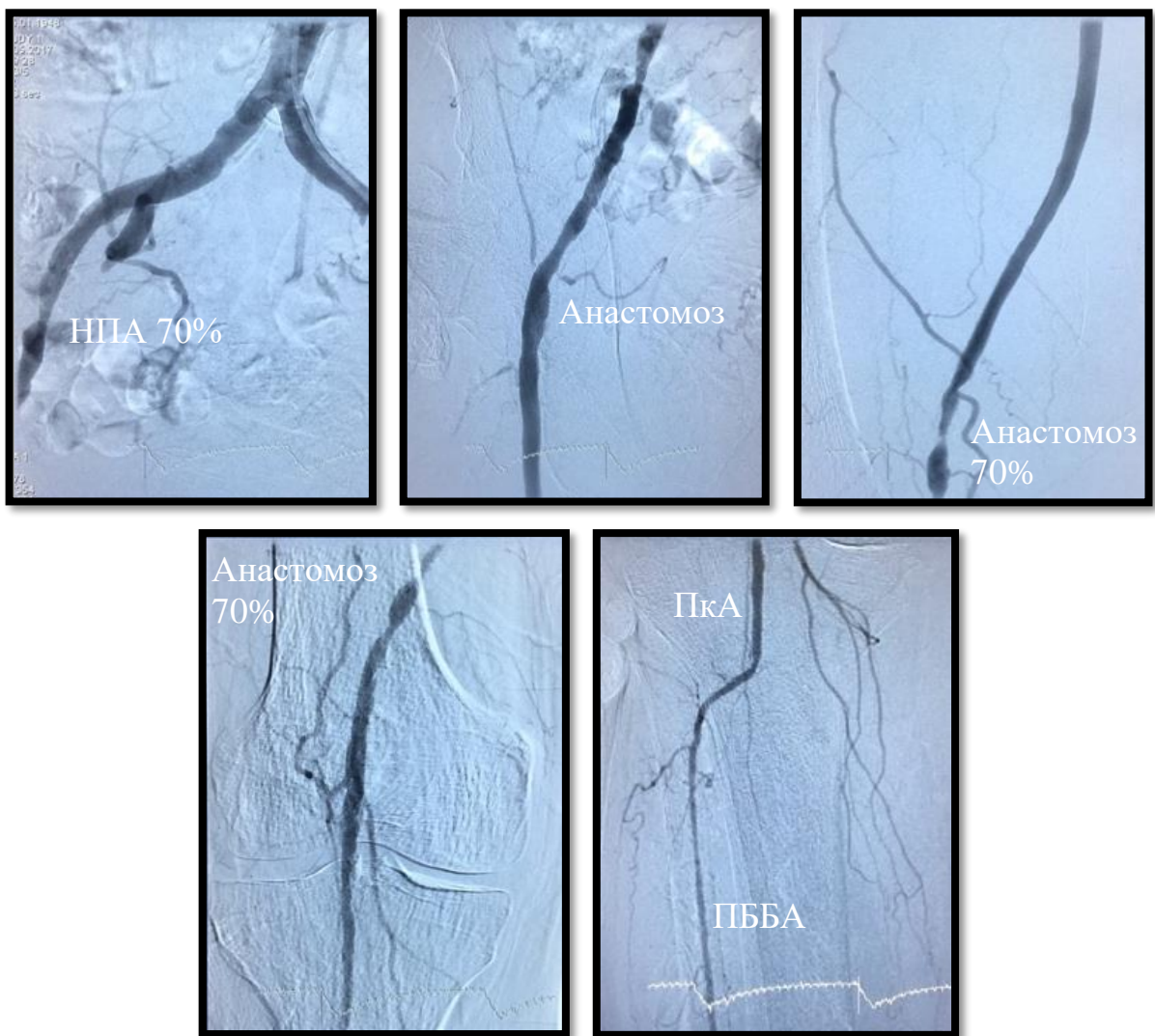


Рисунок 88 – Ангиограмма пациента Ш. через 6 месяцев после операции

Учитывая прогрессирование атеросклеротического процесса на путях притока в виде стеноза НПА 70%, а также гиперплазии интимы с эффектом стеноза 70% в области дистального анастомоза для профилактики тромбоза и сохранения проходимости шунта выполнено рентгенэндоваскулярное вмешательство –

эндопротезирование НПА стентом 8x40 мм, ЧТЛБА дистального анастомоза БПШ и ПКА баллоном 6,0x60 мм на правой нижней конечности (Рисунок 89).

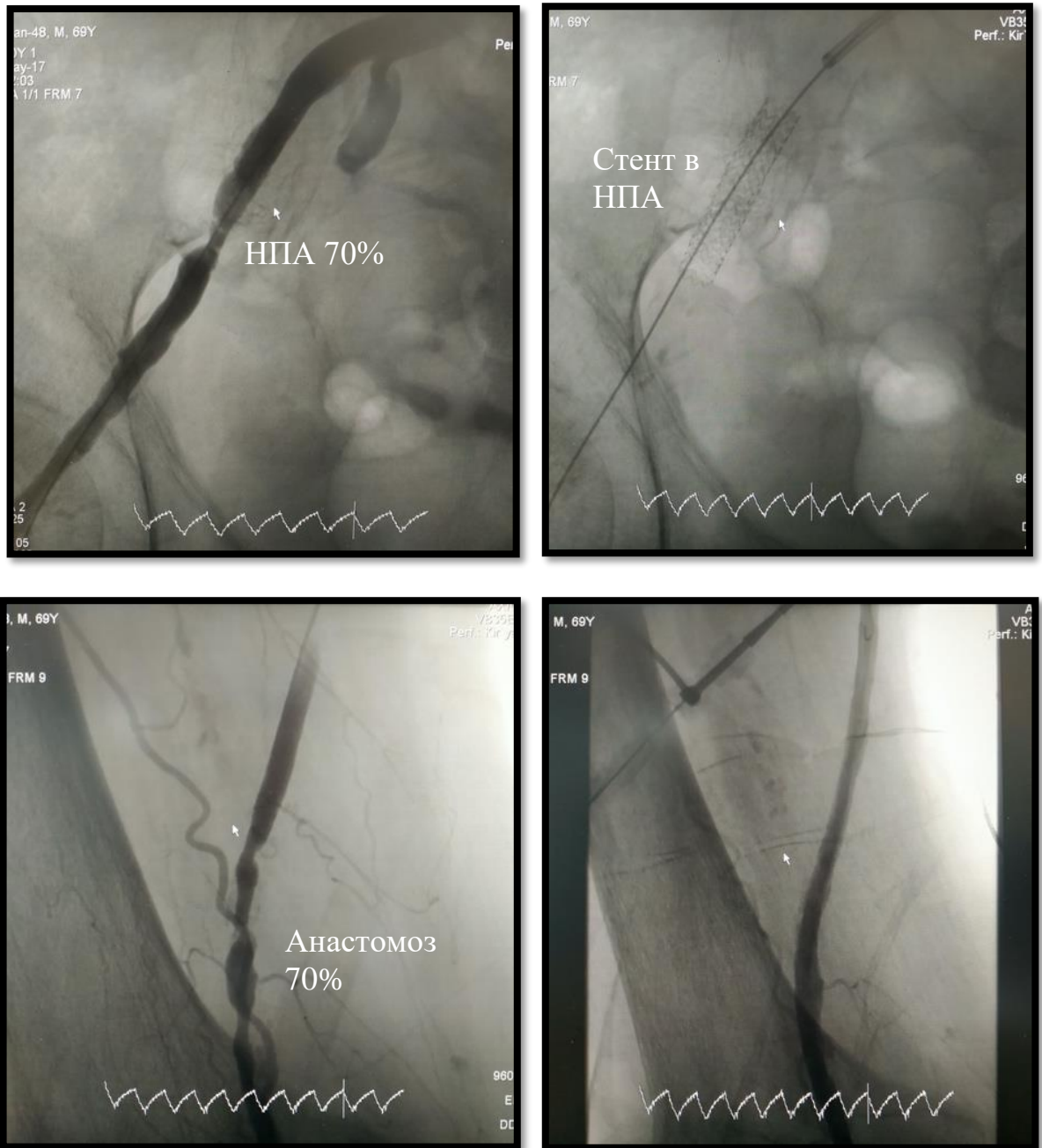


Рисунок 89 – ЧТЛБА со стентированием НПА и ЧТЛБА дистального анастомоза БПШ на правой нижней конечности

Послеоперационный период протекал без особенностей. Выписан в удовлетворительном состоянии на 7 сутки. Кровообращение в правой нижней конечности компенсировано. Пульс на ПКА. ДБХ более 200 метров. ЛПИ 0,91 справа / 0,58 слева. Некроз V пальца правой стопы очистился, гранулирует.

При контрольном осмотре через 12 месяцев по данным УЗДС стент в НПА проходим, без признаков рестеноза; шунт, дистальный и проксимальный анастомозы БПШ проходимы, без гемодинамически значимых стенозов. Некроз 5 пальца правой стопы очистился и эпителизировался. Функциональный класс улучшился до ПА стадии заболевания. Дистанция безболевого ходьбы более 250 метров. ЛПИ 0,96 справа / 0,55 слева.

Динамика показателей функционального состояния эндотелия пациента Ш. в послеоперационном периоде представлена в таблице 26.

Таблица 26 – Динамика показателей функционального состояния эндотелия у пациента Ш.

		NO, нмоль/мг белка	ET-1, пг/мл	TM, пг/мл	VEGF-A, пг/мл	FN, мкг/мл
	Норма (n = 10)	2.21 [2.11; 2.29]	1.95 [1.72; 2.38]	1612 [1540; 1819]	92 [75; 111]	230 [213; 240]
V0	Группа А	1.03 [0.96; 1.09]	7.24 [6.00; 8.37]	2573 [2313; 2781]	346 [266; 419]	260 [250; 280]
	Ш*	1.05	8.66	2621	319.6	270
V1	Группа А	1.35 [1.31; 1.41]	5.83 [4.88; 6.68]	3760 [3450; 3895]	226 [194; 309]	295 [280; 313]
	Ш*	1.27	6.82	4328	162.9	300
V2	Группа А	1.45 [1.38; 1.52]	5.09 [4.46; 5.83]	2916 [2728; 3153]	759 [582; 837]	275 [260; 283]
	Ш*	1.24	5.72	3411	436.7	260
V3	Группа А	1.29 [1.24; 1.33]	4.78 [4.23; 5.33]	2524 [2313; 2700]	389 [350; 448]	270 [250; 280]
	Ш*	1.22	5.58	2868	313.8	240
V4	Группа А	1.26 [1.20; 1.33]	5.38 [4.88; 6.04]	2326 [2196; 2468]	272 [235; 308]	280 [265; 325]
	Ш*	1.20	6.24	2452	210.6	260
V5	Группа А	1.19 [1.14; 1.23]	5.98 [5.48; 6.61]	1923 [1855; 2061]	301 [268; 333]	300 [280; 320]
	Ш*	1.11	7.20	1911	253.0	310
V6	Группа А	1.06 [1.00; 1.13]	6.44 [6.12; 6.87]	2013 [1959; 2158]	320 [289; 365]	310 [290; 333]
	Ш*	1.03	7.04	2011	322.0	310

В данном клиническом наблюдении у пациента из группы А с аутовенозным бедренно-подколенным шунтом «in situ» выше щели коленного сустава выявлено прогрессирующее атеросклеротическое поражение на путях притока и оттока в виде критического стеноза НПА 70% и окклюзии МБА, а также развитие рестеноза в области дистального анастомоза БПШ в результате гиперплазии неоинтимы через 6 месяцев после операции. Как видно из данных таблицы 26, пациент Ш. в послеоперационном периоде имел пороговые уровни по всем изучаемым предикторам дезадаптивного ремоделирования аутовены. Таким образом, выявленные изменения биохимических маркеров функционального состояния эндотелия, указывающие на дезадаптивное ремоделирование шунта, подтверждаются данными ангиографии через 6 месяцев после операции (рестеноз в зоне дистального анастомоза 70% в результате гиперплазии неоинтимы) (Рисунок 88). Несмотря на выраженные изменения артерий притока (стеноз НПА 70%) и оттока (окклюзия МБА и ЗББА), рестеноз в области дистального анастомоза и ухудшение клинической симптоматики, шунт сохранял свою проходимость. Применение рентгенэндоваскулярного вмешательства (ЧТЛБА со стентированием НПА, ЧТЛБА дистального анастомоза шунта на правой нижней конечности) позволило улучшить приток и отток по шунту и сохранить его проходимость.

Клинический пример №3. Пациент М., 1957 г/р, поступил в отделение сосудистой хирургии ГБУ РО «ОКБ» г. Рязани. Ухудшение состояния отмечает в течение 1 месяца, когда возникла боль в покое в левой нижней конечности, образовались некрозы на стопе. ЛПИ 0,5 справа / 0,16 слева. Установлен диагноз: Облитерирующий атеросклероз артерий нижних конечностей. Окклюзия подвздошных артерий слева. Окклюзия поверхностной бедренной артерии с обеих сторон, IV стадия заболевания слева. Сухой некроз левой стопы. Диагноз подтвержден при ангиографическом исследовании: ОПА, НПА окклюзированы; ОБА и ГБА с неровными контурами; ПБА от устья окклюзирована; ПКА заполняется выше щели коленного сустава с неровными контурами; берцовые артерии контрастируются с неровными контурами (Рисунок 90).

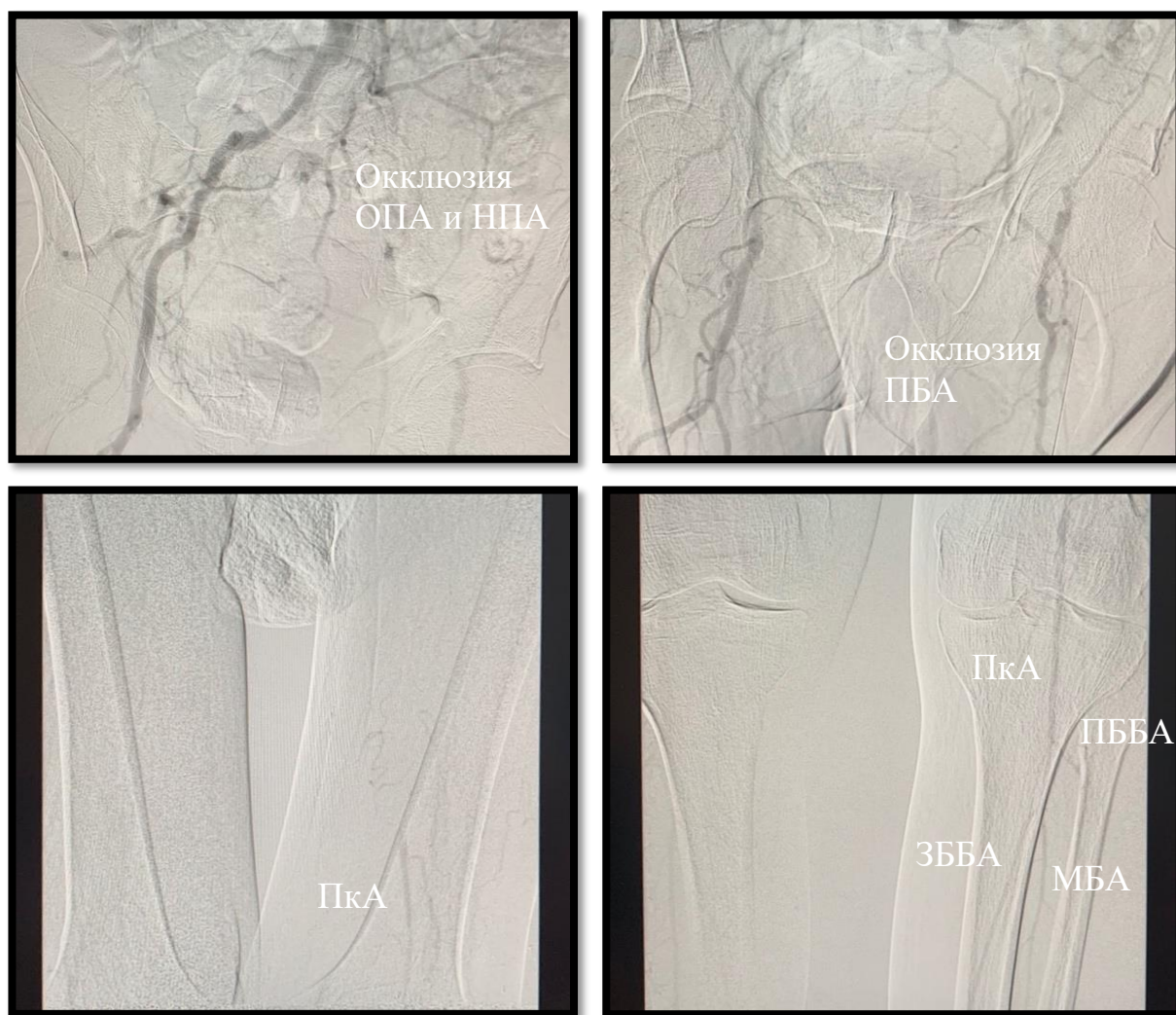


Рисунок 90 – Ангиограмма больного М. при поступлении

Диаметр БПВ по данным УЗДС: 6,4/3,5/3,8 мм на бедре и 3,4/3,2/3,4 мм на голени. Периферическое русло 4 балла по Rutherford. Выполнено линейное аорто-бедренное шунтирование синтетическим протезом ПТФЕ 8 мм, аутовенозное бедренно-подколенное шунтирование выше щели коленного сустава по методике «in situ» на левой нижней конечности.

В раннем послеоперационном периоде на 6 сутки у больного развилась клиническая картина тромбоза аутовенозного шунта. По УЗДС аутовенозный шунт проходим до средней трети бедра, на этом уровне сброс в приток БПВ, дистальнее в просвете гетерогенные массы, кровотока нет; по ПкА и ЗкБА коллатеральный кровоток. В экстренном порядке выполнена ревизия, тромбэктомия из шунта, лигирование притоков аутовенозного шунта на левой нижней конечности.

Послеоперационный период протекал без особенностей. Выписан в удовлетворительном состоянии на 18 сутки. Кровообращение в левой нижней конечности компенсировано. Пульс на ЗББА. ДБХ более 300 метров. Некрозы левой стопы очистились, гранулируют. ЛПИ 0,5 справа / 1,2 слева.

На контрольных осмотрах через 1 и 3 месяца шунт проходим, без гемодинамических изменений. Некрозы левой стопы зажили. Клинический статус улучшился до ПА стадии заболевания.

При контрольном осмотре через 6 месяцев отмечается возврат клинической картины критической ишемии левой нижней конечности, формирование некрозов на стопе и голени в нижней трети. Пульс определяется на шунте в верхней трети бедра, дистальнее не определяется. ЛПИ 0,21 справа / 0,64 слева. По данным УЗДС артерий нижних конечностей: проксимальный и дистальный анастомозы БПШ проходимы, на границе верхней и средней трети шунта диффузные гемодинамически значимые стенозы на протяжении 10 см. Диагноз подтвержден при ангиографическом исследовании: проксимальный и дистальный анастомозы БПШ проходимы, в средней и нижней трети бедра имеют место тандемные критические стенозы до 80% на всем протяжении шунта (Рисунок 91).

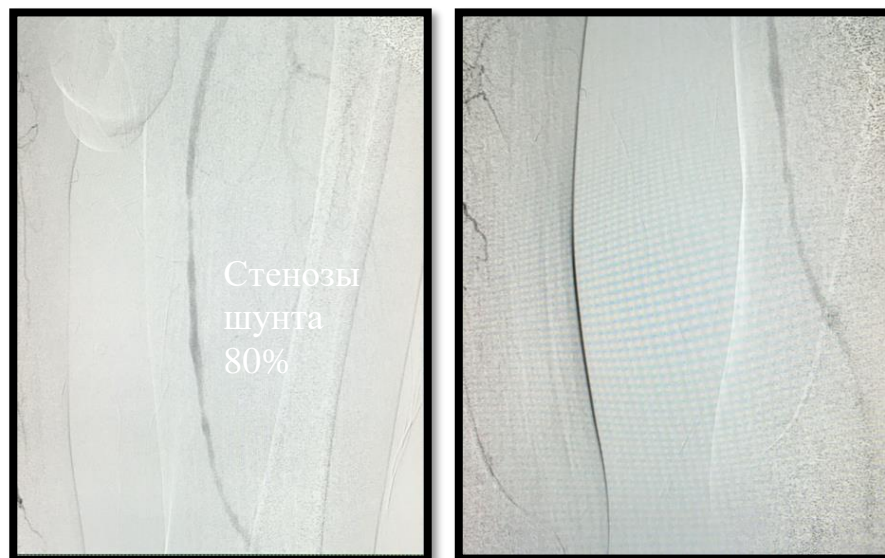


Рисунок 91 – Ангиограмма больного М. через 6 месяцев после операции.

Диффузный рестеноз венозного шунта выявлен в зоне шунта, где производилась тромбэктомия в раннем послеоперационном периоде. Таким

образом, интраоперационная травма эндотелия аутовены катетром Фогарти во время тромбэктомии послужила фактором дезадаптивного ремоделирования стенки аутовены на данном участке и развития рестеноза шунта. Для профилактики повторного тромбоза и сохранения проходимости шунта выполнено гибридное оперативное вмешательство – ревизия шунта, ЧТЛБА аутовенозного шунта баллоном 4,0х60 мм на левой нижней конечности (Рисунок 92).

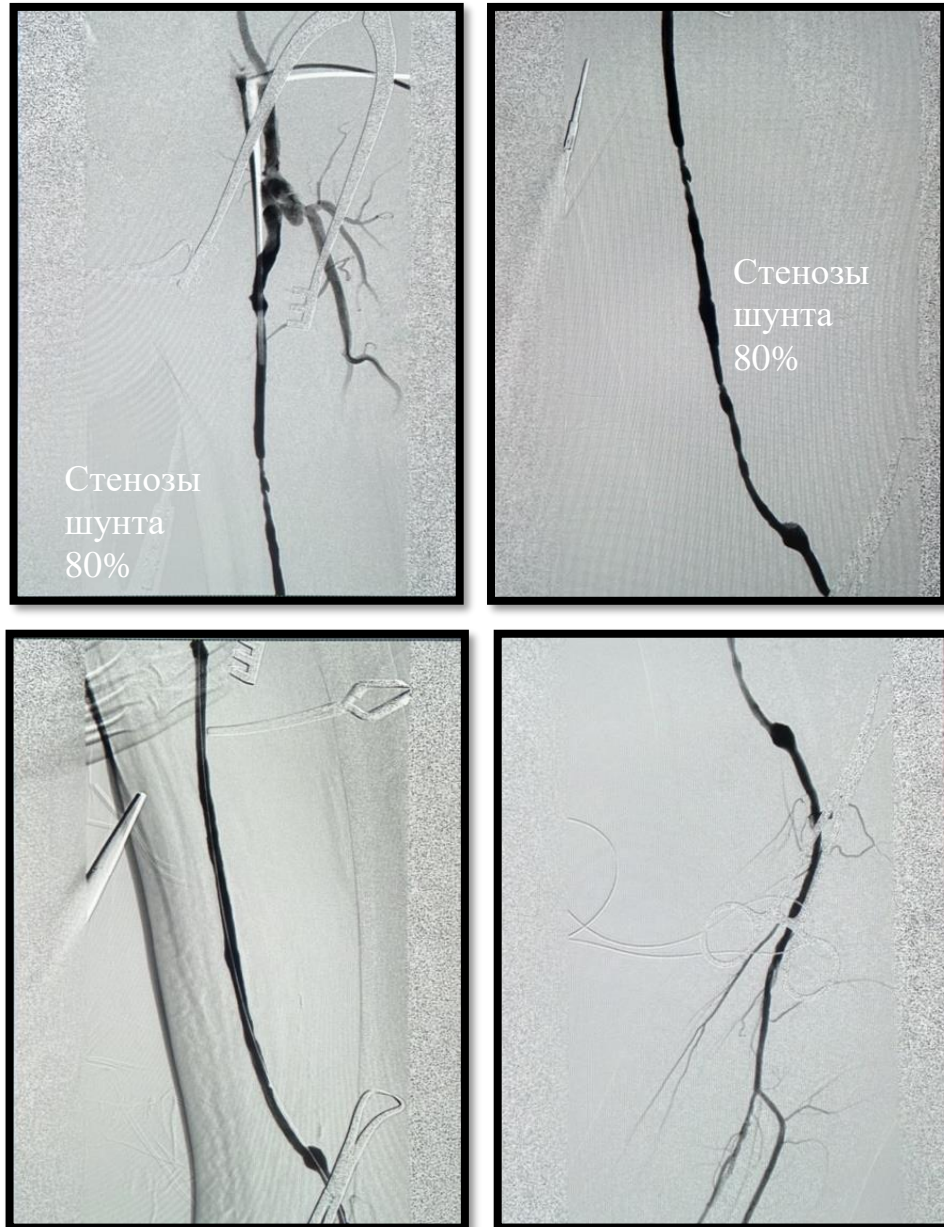

Рисунок 92 – Ангиограмма ЧТЛБА шунта на левой нижней конечности

Послеоперационный период протекал без особенностей. Выписан в удовлетворительном состоянии на 7 сутки. Кровообращение в левой нижней

конечности компенсировано. Некрозы левой нижней конечности отграничились, очистились. Пульс на ЗББА. ЛПИ 0,45 справа / 1,1 слева.

При контрольном осмотре через 12 месяцев по данным УЗДС шунт проходим, без признаков рестеноза. Кровообращение в конечности компенсировано. Пульс на ЗББА. Некрозы зажили. Функциональный класс улучшился до ПА стадии заболевания. ЛПИ 0,4 справа / 1,09 слева.

Динамика показателей функционального состояния эндотелия пациента М. в послеоперационном периоде представлена в таблице 27.

Таблица 27 – Динамика показателей функционального состояния эндотелия у пациента М.

		NO, нмоль/мг белка	ET-1, пг/мл	TM, пг/мл	VEGF-A, пг/мл	FN, мкг/мл
	Норма (n = 10)	2.21 [2.11; 2.29]	1.95 [1.72; 2.38]	1612 [1540; 1819]	92 [75; 111]	230 [213; 240]
V0	Группа А	1.03 [0.96; 1.09]	7.24 [6.00; 8.37]	2573 [2313; 2781]	346 [266; 419]	260 [250; 280]
	М*	1.18	7.20	2851	257.3	260
V1	Группа А	1.35 [1.31; 1.41]	5.83 [4.88; 6.68]	3760 [3450; 3895]	226 [194; 309]	295 [280; 313]
	М*	1.26	7.32	3799	167.4	320
V2	Группа А	1.45 [1.38; 1.52]	5.09 [4.46; 5.83]	2916 [2728; 3153]	759 [582; 837]	275 [260; 283]
	М*	1.30	6.23	4179	423.6	300
V3	Группа А	1.29 [1.24; 1.33]	4.78 [4.23; 5.33]	2524 [2313; 2700]	389 [350; 448]	270 [250; 280]
	М*	1.20	5.47	2992	278.2	220
V4	Группа А	1.26 [1.20; 1.33]	5.38 [4.88; 6.04]	2326 [2196; 2468]	272 [235; 308]	280 [265; 325]
	М*	1.16	6.78	2510	216.3	260
V5	Группа А	1.19 [1.14; 1.23]	5.98 [5.48; 6.61]	1923 [1855; 2061]	301 [268; 333]	300 [280; 320]
	М*	1.13	8.40	2065	279.6	280
V6	Группа А	1.06 [1.00; 1.13]	6.44 [6.12; 6.87]	2013 [1959; 2158]	320 [289; 365]	310 [290; 333]
	М*	1.02	6.77	2084	298.3	310

В данном клиническом наблюдении у пациента из группы А с аутовенозным бедренно-подколенным шунтом «in situ» выше щели коленного сустава произошел тромбоз шунта в раннем послеоперационном периоде и развился рестеноз шунта в зоне тромбэктомии в отдаленном послеоперационном периоде. Причиной тромбоза шунта в раннем послеоперационном периоде послужило сохранение притока БПВ в с/3 бедра, что было выявлено при УЗДС на 6 сутки после операции. Тромбэктомия из шунта позволила восстановить проходимость шунта. Через 6 месяцев после операции у больного возник рестеноз аутовены в зоне тромбэктомии, что подтверждает гипотезу о влиянии интраоперационной травматизации стенки аутовены на развитие рестеноза в отдаленном послеоперационном периоде. Как видно из данных таблицы 27, пациент М. в послеоперационном периоде имел пороговые уровни по всем изучаемым предикторам дезадаптивного ремоделирования аутовены. Выявленные изменения биохимических маркеров функционального состояния эндотелия указывают на дезадаптивное ремоделирование шунта, что подтверждается данными ангиографии через 6 месяцев после операции (рестеноз в зоне средней и дистальной трети шунта в результате гиперплазии неоинтимы) (Рисунок 91). Несмотря на выраженные изменения просвета шунта (тандемные критические стенозы 80%) и ухудшение клинической симптоматики, шунт сохранял свою проходимость. Применение гибридного вмешательства (ЧТЛБА шунта на левой нижней конечности) позволило устранить рестеноз и сохранить проходимость шунта.

ЗАКЛЮЧЕНИЕ

Улучшение результатов лечения пациентов с ЗПА атеросклеротической этиологии является актуальной задачей современной медицины. Результаты хирургической реваскуляризации магистральных артерий нижних конечностей при КИНК требуют совершенствования, поскольку проблема послеоперационных тромботических осложнений остается до конца не решенной. Значимой остается проблема выбора трансплантата при реваскуляризации артерий инфрангинального сегмента, особенно при наличии язвенно-некротических изменениях конечности, повторных вмешательствах и нагноениях протеза. Зарекомендовавшие себя методики аутовенозного шунтирования уже на протяжении более полувека остаются «золотым стандартом» открытой реконструктивной хирургии бедренно-подколенного сегмента. Отдаленные результаты аутовенозного бедренно-подколенного шунтирования «in situ» и реверсированной веной являются сопоставимыми. На сегодняшний день остаются до конца не изученными патогенетические механизмы артериализации венозной стенки после аутовенозного шунтирования. Фундаментальных исследований, изучающих влияние методики аутовенозного шунтирования на ремоделирование аутовены, частоту тромбоза и рестеноза с позиции морфологического и функционального состояния эндотелия недостаточно. Поэтому, комплексное изучение морфофункционального состояния эндотелия после различных методик аутовенозного бедренно-подколенного шунтирования весьма актуально.

С учетом вышеизложенного были определены цель, задачи и дизайн настоящего исследования. Работа выполнена в рамках гранта РФФИ №18-315-00129 и стипендии Президента Российской Федерации молодым ученым и аспирантам, осуществляющим перспективные научные исследования и разработки по приоритетным направлениям модернизации российской экономики № СП-2164.2018.4.

В исследования включено 120 пациентов с КИНК (III – IV стадия хронической ишемии по А.В. Покровскому-Фонтейну) атеросклеротической

этиологии, которым выполнена открытая хирургическая реваскуляризация артерий бедренно-подколенного сегмента.

В зависимости от метода бедренно-подколенного шунтирования (БПШ) все пациенты были разделены на три группы:

1. Группа А – аутовенозное БПШ по методике «in situ» (n = 40);
2. Группа В – аутовенозное БПШ реверсированной веной (n = 40);
3. Группа С (контроль) – БПШ синтетическим протезом из ПТФЭ (n = 40).

Согласно дизайну исследования, пациентам всех групп проводилось определение активности маркеров функционального состояния эндотелия: оксид азота II (NO), эндотелин-1 (ЕТ-1), сосудистый эндотелиальный фактор роста А (VEGF-А), (тромбомодулин) ТМ и (фибронектин) FN при включении в исследование (до операции), на 1 и 10 сутки, а также через 1, 3, 6 и 12 месяцев после шунтирования. Через 1, 3, 6 и 12 месяцев пациенты подвергались общему осмотру, определению клинического статуса (по шкале Rutheford), измерению ЛПИ и УЗДС зоны реконструкции (через 1, 6 и 12 месяцев) с целью оценки тромботических осложнений, проходимости шунта, сохранности конечности и развития рестеноза зоны реконструкции. У больных с тромбозом шунта при повторных операциях производился забор артериализованной вены для патогистологического исследования.

Результаты хирургического лечения в исследуемых группах пациентов оценивались в раннем (до 30 суток) и отдаленном (12 месяцев) послеоперационном периодах. Частота местных осложнений в раннем послеоперационном периоде достоверно не различалась в исследуемых группах ($p > 0.05$). 30-ти дневная частота тромбоза шунта составила 6,7% – 5% в группе А и 7,5% в группах В и С ($p = 0.875$). Первичная проходимость шунта статистически значимо не различалась в исследуемых группах и составила 95% в группе А и 92,5% в группах В и С ($p = 0.870$). Тромбоз шунта в раннем послеоперационном периоде ассоциировался с техническими факторами во время операции и неудовлетворительным состоянием периферического русла. Достоверной разницы во вторичной проходимости

получено не было – 100% в группе А против 95% в группах В и С ($p=0.361$). 30-ти дневная сохранность конечности составила 97,5% в группе А и 95% в группах В и С ($p=0.807$). Значительное улучшение клинического статуса в раннем послеоперационном периоде удалось достичь у 19 больных (47,5%) в группе А; 24 (60%) – в группе В и 25 (62,5%) – в группе С. Прирост ЛПИ в раннем послеоперационном периоде составил 215%, 187% и 169% в группах А, В и С соответственно ($p<0.001$) и достоверно не различался ($p=0.207$).

У 116 пациентов оценены отдаленные результаты лечения через 12 месяцев. Летальность составила 3,3%. В течение года три пациента перенесли ОКС без подъема сегмента ST, два пациента – неинвалидизирующее ОНМК. Одному пациенту выполнена каротидная эндартерэктомия, двум – коронарная ангиопластика со стентированием.

Общая однолетняя частота тромбоза шунта составила 19,2%: 12,5% в группе А и 22,5% в группах В и С ($p=0.423$). С 1 по 12 месяцы тромбоз диагностирован у трех больных группы А (7,5%), шести в группе В (15%) и семи в группе С (17,5%). Однолетняя первичная проходимость БПШ в исследуемых группах достоверно не различалась и составила 87,4% для аутовены «in situ», 77,5% для реверсированной вены и 77,3% для синтетического протеза ($p=0.446$). Причиной тромбоза шунта в отдаленном послеоперационном периоде являлось развитие рестеноза, включающего неоинтимальную гиперплазию в области анастомозов и дезадаптивное ремоделирование стенки аутовены, а также неудовлетворительное состояние периферического русла, связанное с прогрессированием атеросклероза. Факторами, ассоциирующимися с риском потери первичной проходимости шунта в исследовании, являлись плохое (более 7 баллов оттока по Rutherford) периферическое русло (HR 6.75 [1.68-27.04, 95% CI], $p=0.007$) и исходный диаметр БПВ менее 3,5 мм (HR 3.12 [1.05-9.32, 95% CI], $p=0.041$). При многофакторном регрессионном анализе установлено, что использование в качестве шунта аутовены по методике «in situ» улучшало первичную проходимость в течение 12 месяцев (HR 0.25 [0.065-0.99, 95% CI], $p=0.049$).

Однолетняя вторичная проходимость БПШ в исследуемых группах составила 97,5% в группе А; 80,0% в группе В и 79,8% в группе С ($p=0.041$). Вторичная проходимость аутовены «in situ» статистически значимо была выше реверсированной вены на 17,5% ($p=0.015$) и синтетического протеза на 17,7% ($p=0.014$). Факторами, ассоциирующимися с риском потери вторичной проходимости шунта в исследовании, являлись дистальный анастомоз с ПкА ниже щели коленного сустава (HR 2.76 [1.05-7.26, 95% CI], $p=0.039$) и плохое (более 7 баллов оттока по Rutherford) периферическое русло (HR 14.89 [2.72-81.49, 95% CI], $p=0.002$). Использование в качестве шунта аутовены «in situ» ассоциировалось с улучшением вторичной проходимости (HR 0.11 [0.01-0.92, 95% CI], $p=0.041$) по сравнению с синтетическим протезом. Риск тромбоза шунта и необходимость в повторной реваскуляризации были достоверно выше в 8,6 раз в группе реверсированной вены (HR 8.60 [1.08-68.77, 95% CI], $p=0.043$) и в 8,7 раз в группе синтетического протеза (HR 8.72 [1.09-69.76, 95% CI], $p=0.041$) по сравнению с группой аутовены «in situ». При многофакторном регрессионном анализе установлено, что риск тромбоза шунта и необходимость в повторной реваскуляризации достоверно увеличивались при плохом (более 7 баллов оттока по Rutherford) периферическом русле (HR 9.25 [1.42-60.1, 95% CI], $p=0.02$). Использование аутовены по методике «in situ» достоверно снижало риск потери вторичной проходимости в 20 раз (HR 0.047 [0.0046-0.48, 95% CI], $p=0.01$) по сравнению с синтетическим протезом.

Однолетняя сохранность конечности достоверно не отличалась в исследуемых группах и составила 95% в группе А, 90% в группе В и 85% в группе С ($p=0.332$). Фактором, ассоциирующимся с риском потери конечности, является плохое (более 7 баллов оттока по Rutherford) периферическое русло (HR 13.64 [2.49-74.66, 95% CI], $p=0.003$). При многофакторном регрессионном анализе установлено, что риск потери конечности достоверно увеличивался в 12 раз при плохом (более 7 баллов оттока по Rutherford) периферическом русле (HR 12.01 [1.496-96.4, 95% CI], $p=0.019$). Использование аутовены по методике «in situ»

достоверно снижало риск потери конечности в 16 раз (HR 0.062 [0.0057-0.68, 95% CI], $p=0.023$) по сравнению с синтетическим протезом.

Частота тромбоза шунта, первичная и вторичная проходимость, свобода от ампутации достоверно не различались в исследуемых группах у шунтов выше и ниже щели коленного сустава ($p>0,05$).

Достоверных различий в развитии рестеноза ($p=0.923$) или прогрессировании атеросклероза ($p=0.812$) через 12 месяцев получено не было. Коррекция осложнений проводилась рентгенэндоваскулярным методом ($n = 9$). Значительное улучшение клинического статуса через 12 месяцев достигнуто у 22 (56,4%) больных в группе А, 24 (63,2%) – в группе В и 23 (59%) в группе С. ЛПИ через 12 месяцев достоверно не различался в группах и составил $0,91 \pm 0,15$ в группе А, $0,93 \pm 0,19$ в группе В и $0,95 \pm 0,10$ в группе С ($p=0.804$).

Согласно полученным результатам, методика аутовенозного БПШ «in situ» улучшает как первичную (HR 0.25 [0.065-0.99, 95% CI], $p=0.049$) и вторичную (HR 0.047 [0.0046-0.48, 95% CI], $p=0.01$) проходимость шунта, так и сохранность конечности (HR 0.062 [0.0057-0.68, 95% CI], $p=0.023$). Вторичная проходимость аутовены «in situ» статистически значимо выше реверсированной вены ($p=0.015$) и синтетического протеза ($p=0.014$) и составляет 97,5% ($p=0.041$). Тромбоз шунта в послеоперационном периоде ассоциируется с техническими факторами (сохранение притоков и клапанов БПВ, перекручивание шунта, переоценка состояния периферического русла), неудовлетворительным периферическим руслом (HR 6.75 [1.68-27.04, 95% CI], $p=0.007$) и БПВ менее 3,5 мм (HR 3.12 [1.05-9.32, 95% CI], $p=0.041$). Риск тромбоза шунта и необходимость в повторной реваскуляризации при аутовенозном БПШ «in situ» достоверно ниже в 8,6 раз по сравнению с реверсированной веной ($p=0.043$) и 8,7 раз – с синтетическим протезом ($p=0.041$).

В результате проведенного исследования установлено, что изменения функционального состояния эндотелия при артериализации аутовены имеют схожую динамику при шунтировании «in situ» и реверсированной веной в

послеоперационном периоде. Тем не менее, можно выделить ряд отличий, указывающих на гетерогенный характер повреждения и ремоделирования венозной стенки при различных методиках аутовенозного шунтирования.

Исходное функциональное состояние эндотелия больных с КИНК характеризуется грубыми нарушениями и включает высокий эндотелин-1 (ЕТ-1), тромбомодулин (ТМ), фибронектин (FN), сосудистый эндотелиальный фактор роста А (VEGF-А) и низкий оксид азота II (NO) по сравнению со здоровыми добровольцами ($p < 0.05$), что указывает на развитие ЭД, нарушение тромборезистентности, активацию пролиферации, неоангиогенеза и воспаления сосудистой стенки.

Изменения биомаркеров функционального состояния эндотелия при артериализации аутовены «in situ» (группа А) включают статистически значимое увеличение NO, ТМ, VEGF-А и FN, а также снижение ЕТ-1. NO увеличивается на 1 и 10 сутки на 41% ($p < 0.001$). ЕТ-1 снижается на 1, 10 сутки и через 1 месяц на 34% ($p = 0.003$). ТМ увеличивается на 1 сутки на 46% ($p < 0.001$). VEGF-А снижается на 1 сутки на 35% ($p < 0.001$), а затем увеличивается на 10 суток на 236% ($p < 0.001$). FN увеличивается на 1 сутки на 16% ($p < 0.001$).

Изменения биомаркеров функционального состояния эндотелия при артериализации реверсированной аутовены (группа В) включают статистически значимое увеличение NO, ТМ, VEGF-А и FN, а также снижение ЕТ-1. NO увеличивается на 1, 10 сутки и через 1 месяц на 54% ($p < 0.001$). ЕТ-1 снижается на 1, 10 сутки и через 1 месяц на 19% ($p < 0.001$). ТМ увеличивается на 1 и 10 сутки на 43% ($p < 0.001$). VEGF-А снижается на 1 сутки на 48% ($p < 0.001$), а затем увеличивается на 10 суток и через 1 месяц на 285% ($p < 0.001$). FN увеличивается на 1 сутки на 26% ($p < 0.001$).

Изменения биохимических маркеров функционального состояния эндотелия при БПШ синтетическим протезом (группа С) включают статистически значимое увеличение ТМ на 1 сутки ($p < 0.001$), VEGF-А на 10 суток ($p < 0.001$), ЕТ-1 на 1 сутки

и через 3 месяца ($p < 0.001$), FN в течение 6 месяцев ($p = 0.013$) и снижение NO в течение 12 месяцев ($p < 0.001$).

Согласно полученным результатам, восстановление функционального состояния эндотелия при артериализации аутовенозного шунта происходит по меньшей мере от 3 до 6 месяцев. В этот период больные подвержены наибольшему риску осложнений со стороны шунта, что обусловлено повреждением всех слоев стенки, нарушением тромборезистентности, активацией пролиферативных процессов, воспаления и ремоделирования стенки шунта.

В послеоперационном периоде NO с 10 суток и до 1 месяца достоверно выше в группе В ($p < 0.001$). Уровень NO через 3 и 6 месяцев не различается в группах А и В ($p > 0.05$), а через 12 – выше в группе А ($p < 0.001$). Увеличение NO после операции свидетельствует о снижении активности ЭД. Установлено, что NO опосредует ремоделирование стенки венозного шунта. Положительное влияние NO заключается в активации пролиферации ЭК и реэндотелизации, релаксации ГМК и вазодилатации, снижении пролиферации ГМК и неоинтимальной гиперплазии, ингибировании активации клеток крови и воспалительной реакции сосудистой стенки.

ET-1 в послеоперационном периоде в группе В и С весь период наблюдения достоверно выше по сравнению с группой А ($p < 0.001$). Снижение ET-1 улучшает функциональное состояние эндотелия в результате антагонизма с NO. В группе А обратная корреляция с NO выявлена на 1 сутки ($r_s = -0.433$, $p < 0.001$) и через 10 дней ($r_s = -0.353$, $p = 0.001$). Функциональное состояние эндотелия после аутовенозного шунтирования «in situ» характеризуется угнетением вазоконстрикторного и пролиферативного влияния ET-1 на сосудистую стенку с одновременной активацией синтеза NO, который обладает противовоспалительными, антипролиферативными, антиапоптотическими и вазодилатирующими свойствами на эндотелий, что благоприятно влияет на артериализацию стенки аутовены и препятствует дезадаптивному ремоделированию и развитию осложнений. В то время как функциональное состояние эндотелия после аутовенозного

шунтирования реверсированной веной характеризуется прогрессированием дисфункции эндотелия с 3 месяца после операции, о чем говорит обратная корреляция между NO и ET-1 ($r_s = -0.742$, $p < 0.001$).

TM в послеоперационном периоде достоверно выше на 1 сутки в группе А ($p = 0.004$). На 10 сутки ($p < 0.001$) и через 1 месяц ($p < 0.001$) уровень TM достоверно выше в группе В. Спустя 3 месяца после операции TM в группах А и В достоверно не различается. Установлено, что повреждение эндотелия и нарушение тромборезистентности стенки реверсированной вены происходит с большей интенсивностью и длительностью, о чем свидетельствует более значимое увеличение TM на 43% на 10 сутки ($p < 0.001$) и снижение VEGF-A на 48% на 1 сутки ($p < 0.001$), а также выявленная между ними обратная корреляция на 1 сутки ($r_s = -0.469$; $p < 0.001$). О более интенсивном повреждении всех слоев стенки реверсированной вены также свидетельствует более выраженное увеличение FN на 26% ($p = 0.038$), умеренная корреляция с TM ($r = +0.514$, $p < 0.001$) и VEGF-A ($r_s = -0.685$, $p < 0.001$) на первые сутки.

Частичное восстановление тромборезистентности происходит к 1 месяцу в группе аутовены «in situ» ($p < 0.001$) и к 3 месяцу в группе реверсированной вены ($p < 0.001$). Несмотря на повреждение эндотелия и нарушение тромборезистентности аутовены во время оперативного вмешательства, происходит активация производства NO, который на данном этапе предотвращает дезадаптивное ремоделирование стенки. NO в группе аутовены «in situ» повышается на 41% и имеет умеренную прямую корреляцию с TM на 1 ($r_s = +0.673$, $p < 0.001$) и обратную – на 10 сутки ($r_s = -0.478$, $p < 0.001$). В группе реверсированной вены NO увеличивается на 54% и имеет более слабую прямую корреляцию с TM на 1 сутки ($r_s = +0.367$, $p < 0.001$) и обратную – через 1 месяц ($r_s = -0.394$, $p < 0.001$).

VEGF-A в послеоперационном периоде достоверно выше в группе В с 1 по 6 месяц после операции ($p < 0.001$) и только к 12 месяцам достигает значений группы А ($p = 0.004$). VEGF-A в группах А и В достоверно не различается на 1 сутки ($p = 0.153$), но снижается на 13% интенсивнее в группе В. Снижение VEGF-A в 1

сутки происходит вероятно в результате повреждения эндотелия, что подтверждается корреляцией с ТМ на 1 ($r_s=-0.559$; $p<0.001$), 10 сутки ($r_s=-0.760$; $p<0.001$) и через 1 месяц ($r_s=0.392$; $p<0.001$) в группе А и на 1 сутки ($r_s=-0.469$; $p<0.001$), через 1 ($r_s=-0.597$; $p<0.001$) и 3 месяца ($r_s=0.496$, $p<0.001$) группе В. До максимального уровня VEGF-А увеличивается на 10 сутки в группе А ($p<0.001$) и через 1 месяц в группе В ($p<0.001$). Увеличение VEGF-А происходит в результате активации пролиферации ЭК, направленной на реэндотелизацию стенки венозного шунта и образование неоинтимы, которая протекает длительней и интенсивней в группе реверсированной вены. По мере стихания повреждения ЭК и восстановления эндотелиального монослоя аутовенозного шунта отмечается снижение VEGF-А. В группе А с первого месяца и на протяжении всего периода наблюдения ($p=0.002$). В группе В снижение VEGF-А начинается только через 3 месяца ($p<0.001$), достигая исходных значений к 12 месяцу после операции ($p=0.159$). Таким образом, ремоделирование эндотелия, заключающееся в пролиферации ЭК, реэндотелизации и образовании неоинтимы, происходит до 3 месяцев в группе аутовены «in situ» ($p<0.001$) и до 6 месяцев в группе реверсированной вены ($p<0.001$). Установлено, что VEGF-А индуцирует выработку NO в эндотелии во время артериализации, о чем свидетельствует выявленная прямая корреляция в группе А на 10 сутки ($r_s=0.564$, $p<0.001$) и через 1 месяц ($r_s=0.758$, $p<0.001$); в группе В на 10 сутки ($r_s=0.828$, $p<0.001$), через 1 ($r_s=0.392$, $p<0.001$) и 3 ($r_s=0.695$, $p<0.001$), 6 ($r_s=0.456$, $p<0.001$) и 12 месяцев ($r_s=0.445$, $p<0.001$). Высокий уровень NO в послеоперационном периоде, по всей видимости, защищает стенку вены от дезадаптивного ремоделирования и развития осложнений.

FN в послеоперационном периоде с 1 суток ($p=0.038$) и на протяжении первого месяца достоверно выше в группе В ($p<0.001$). Ремоделирование экстрацеллюлярного матрикса и пролиферация ГМК интенсивней протекают в группе реверсированной вены, о чем свидетельствует более высокий уровень FN в течение первого месяца, и продолжается до трех месяцев ($p<0.001$), в отличие от

группы аутолены «in situ», ремоделирование которой заканчивается к первому месяцу ($p < 0.001$). Прямая корреляция с NO, выявленная на первые сутки в группе А ($r_s = +0.413$, $p < 0.001$) и группе В ($r_s = +0.357$, $p = 0.001$), указывает на то, что NO является маркером ремоделирования венозной стенки в раннем послеоперационном периоде. Степень ремоделирования стенки аутовенозного шунта напрямую зависит от механического, физического и молекулярного интраоперационного повреждения вены, о чем свидетельствует прямая корреляция с маркером повреждения эндотелия – ТМ в группе А ($r_s = +0.277$; $p = 0.013$) и группе В ($r_s = +0.514$, $p < 0.001$) на 1 сутки, а также обратная корреляция с маркером выживания эндотелия – VEGF-A на 1 сутки в группе В ($r_s = -0.685$, $p < 0.001$).

У больных с дезадаптивным ремоделированием аутолены «in situ» ($n = 6$) в послеоперационном периоде отмечался более высокий уровень ТМ в течение первого месяца ($p = 0.003$); низкий VEGF-A в течение 3 месяцев ($p = 0.021$); низкий FN с 1 по 3 месяцы ($p = 0.046$), а также высокий ET-1 с 1 по 12 месяцы ($p = 0.019$) и низкий NO в течение 12 месяцев ($p = 0.046$). Методом бинарной логистической регрессии с применением Рос-анализа построены прогностические модели с пороговыми значениями исследуемых маркеров функционального состояния эндотелия, при которых прогнозируется риск (ОШ) развития дезадаптивного ремоделирования аутолены послеоперационном периоде. Согласно полученным результатам, к предикторам развития дезадаптивного ремоделирования аутолены «in situ» в послеоперационном периоде относятся: уровень $NO \leq 1.34$ нмоль/мг белка ($p = 0.037$) и $TM \geq 3799$ пг/мл ($p = 0.019$) на 1 сутки; уровень $NO \leq 1.35$ нмоль/мг белка ($p = 0.002$) на 10 сутки; а также уровень $NO \leq 1.27$ нмоль/мг белка ($p = 0.042$), $ET-1 \geq 5.21$ пг/мл ($p = 0.032$) и $TM \geq 2798$ пг/мл ($p = 0.001$) через 1 месяц.

При дезадаптивном ремоделировании реверсированной аутолены ($n = 9$) регистрируется более высокий уровень ТМ в течение первого месяца ($p = 0.035$); низкий VEGF-A в течение 3 месяцев ($p = 0.009$); низкий FN с 10 суток и в течение 3 месяцев ($p = 0.040$), а также высокий ET-1 с 1 по 12 месяцы ($p = 0.009$) и низкий NO в течение 12 месяцев ($p = 0.029$). Методом бинарной логистической регрессии с

применением Рос-анализа построены прогностические модели с пороговыми значениями исследуемых маркеров функционального состояния эндотелия, при которых прогнозируется риск (ОШ) развития дезадаптивного ремоделирования аутолены послеоперационном периоде. Предикторами развития дезадаптивного ремоделирования реверсированной аутолены в послеоперационном периоде являются: уровень NO ≤ 1.18 нмоль/мг белка ($p=0.001$) и ТМ ≥ 3907 пг/мл ($p=0.014$) на 1 сутки; уровень NO ≤ 1.52 нмоль/мг белка ($p=0.002$), ТМ ≥ 3971 пг/мл ($p=0.001$) и VEGF-A ≤ 385.9 пг/мл ($p<0.001$) на 10 сутки; а также уровень ET-1 ≥ 5.62 пг/мл ($p=0.023$), ТМ ≥ 3114 пг/мл ($p=0.006$) и VEGF-A ≤ 721.0 пг/мл ($p<0.001$) через 1 месяц.

Патоморфологические изменения стенки артериализованной вены имеют схожие изменения как при аутовенозном шунтировании по методике «in situ», так и реверсированной веной и являются общепатологической реакцией на повреждение. Патоморфологические изменения дезадаптивного ремоделирования артериализованной вены включают: воспаление стенки, повреждение эндотелия с формированием мозаичного монослоя; пролиферацию эндотелиоцитов, направленную на реэндотелизацию просвета; повреждение ГМК t. media и замещение ее фиброзной тканью; утолщение стенки за счет комплекса тканей, входящий в t. intima et media, в результате неоинтимальной фиброзной и гладкомышечной гиперплазии; ремоделирование соединительнотканного и эластического матрикса и фиброзную перестройку стенки вены.

Таким образом, не вызывает сомнения взаимосвязь между процессом артериализации венозной стенки и изученными биохимическими маркерами функционального состояния эндотелия у больных после аутовенозных реконструктивных операций на магистральных артериях нижних конечностей. Данное исследование позволило расширить практические и теоретические знания о механизмах адаптации венозной стенки в артериальном русле, что имеет важное значение для решения проблемы выбора трансплантата во время сосудистых операций, а также выявило патогенетические механизмы дезадаптивного

ремоделирования аутовены, которое вносит существенный вклад в развитие послеоперационных осложнений. Удалось установить, что вопреки технически успешно выполненной аутовенозной реваскуляризации, у больного сохраняются тяжелые структурные и функциональные нарушения реваскуляризованного сосудистого бассейна, в первую очередь шунта. Данные нарушения включают повреждение, нарушение тромборезистентности, активацию процессов пролиферации и ремоделирования компонентов стенки аутовенозного шунта. Согласно полученным результатам, установлено, что реверсированные венозные трансплантаты в послеоперационном периоде подвержены более интенсивному и длительному повреждению и ремоделированию в отличие от венозных шунтов «in situ». В этой связи, на основании комплексной оценки морфологического и функционального состояния эндотелия разработан персонифицированный алгоритм, согласно которому операцией выбора при реваскуляризации артерий инфраингвинального сегмента является аутовенозное бедренно-подколенное шунтирование по методике «in situ».

Восстановление функционального состояния эндотелия у больных после аутовенозного шунтирования происходит в течение 6 месяцев после операции. В этот период больные подвержены наибольшему риску осложнений со стороны шунта, что позволило определить предикторы дезадаптивного ремоделирования аутовены в артериальном русле, на основании оценки которых удастся спрогнозировать, предупредить, своевременно выявить и устранить осложнения и в последующем сохранить проходимость реконструкции.

Не вызывает сомнений, что необходимы дальнейшие исследования, направленные на поиск фармакологических стратегий воздействия на процесс адаптации аутовены для улучшения результатов лечения больных с заболеваниями периферических артерий.

ВЫВОДЫ

1. Однолетняя вторичная проходимость бедренно-подколенного шунта аутовеной по методике «in situ» достоверно выше, чем реверсированной веной ($p=0.015$) и синтетическим протезом ($p=0.014$) и составляет 97,5% ($p=0.041$). Риск тромбоза шунта и необходимость в повторной реваскуляризации достоверно выше в 8,6 раз при шунтировании реверсированной веной (HR 8.60 [1.08-68.77, 95% CI], $p=0.043$) и в 8,7 раз – синтетическим протезом (HR 8.72 [1.09-69.76, 95% CI], $p=0.041$) по сравнению с аутовеной «in situ».

2. Изменения функционального состояния эндотелия при артериализации аутовены «in situ» включают статистически значимое снижение VEGF-A на 35% ($p<0.001$), увеличение TM на 46% ($p<0.001$) и FN на 13% ($p<0.001$) на 1 сутки; увеличение NO на 41% ($p<0.001$) и VEGF-A на 236% ($p<0.001$) на 10 сутки, а также снижение ET-1 на 34% ($p=0.001$) через 1 месяц. При артериализации реверсированной аутовены изменения функционального состояния эндотелия включают статистически значимое снижение VEGF-A на 48% ($p<0.001$) и увеличение FN на 26% ($p<0.001$) на 1 сутки; увеличение TM на 43% ($p<0.001$) на 10 сутки, увеличение NO на 54% ($p<0.001$) и VEGF-A на 285% ($p<0.001$), а также снижение ET-1 на 19% ($p=0.001$) через 1 месяц после оперативного вмешательства.

3. Восстановление функционального состояния эндотелия при артериализации аутовенозного шунта происходит в период с 3 до 6 месяцев после операции. Реверсированные венозные трансплантаты подвержены более интенсивному и длительному повреждению и ремоделированию в отличие от шунтов «in situ». Повреждение эндотелия и нарушение тромборезистентности реверсированной вены происходит с большей интенсивностью в течение 1 месяца ($p<0.001$). Частичное восстановление тромборезистентности реверсированной вены наступает через 3 месяца ($p<0.001$). Ремоделирование экстрацеллюлярного матрикса реверсированной вены продолжается до 3 месяцев ($p<0.001$), а реэндотелизация и формирование неоинтимы – до 6 месяцев ($p<0.001$). С 3 месяца после аутовенозного реверсированного шунтирования отмечаются изменения

функционального состояния эндотелия, которые указывают на прогрессирование эндотелиальной дисфункции.

4. Предикторами дезадаптивного ремоделирования аутовены «in situ» в послеоперационном периоде являются: уровень NO ≤ 1.34 нмоль/мг белка ($p=0.037$) и TM ≥ 3799 пг/мл ($p=0.019$) на 1 сутки; уровень NO ≤ 1.35 нмоль/мг белка ($p=0.002$) на 10 сутки; уровень NO ≤ 1.27 нмоль/мг белка ($p=0.042$), ET-1 ≥ 5.21 пг/мл ($p=0.032$) и TM ≥ 2798 пг/мл ($p=0.001$) через 1 месяц. Предикторами дезадаптивного ремоделирования реверсированной аутовены в послеоперационном периоде являются: уровень NO ≤ 1.18 нмоль/мг белка ($p=0.001$) и TM ≥ 3907 пг/мл ($p=0.014$) на 1 сутки; уровень NO ≤ 1.52 нмоль/мг белка ($p=0.002$), TM ≥ 3971 пг/мл ($p=0.001$) и VEGF-A ≤ 385.9 пг/мл ($p<0.001$) на 10 сутки; уровень ET-1 ≥ 5.62 пг/мл ($p=0.023$), TM ≥ 3114 пг/мл ($p=0.006$) и VEGF-A ≤ 721.0 пг/мл ($p<0.001$) через 1 месяц.

5. На основании предложенного алгоритма, учитывающего однолетние результаты лечения и комплексную оценку морфофункционального состояния эндотелия в послеоперационном периоде, операцией выбора при реваскуляризации артерий инфраингвинального сегмента является аутовенозное бедренно-подколенное шунтирование по методике «in situ».

ПРАКТИЧЕСКИЕ РЕКОМЕНДАЦИИ

1. У больных с заболеваниями периферических артерий атеросклеротической этиологии и критической ишемией нижних конечностей при протяженной окклюзии поверхностной бедренной артерии от устья операцией выбора является аутовенозное бедренно-подколенное шунтирование по методике «in situ».

2. Выполнение ультразвукового дуплексного сканирования аутовенозного шунта интраоперационно или на 1-3 сутки послеоперационного периода для выявления периоперационных технических ошибок.

3. Диспансерное наблюдение пациентов после аутовенозного бедренно-подколенного шунтирования должно включать ультразвуковое дуплексное сканирование шунта через 1, 3, 6, 12 месяцев для оценки ремоделирования вены и выявления признаков дезадаптивного ремоделирования.

4. Определение биохимических маркеров функционального состояния эндотелия (оксид азота, эндотелин-1, тромбомодулин, сосудистый эндотелиальный фактор роста А и фибронектин) целесообразно проводить на 1 и 10 сутки, а также через 1 месяц после операции.

5. При выявлении предикторов дезадаптивного ремоделирования аутовены «in situ» (уровень NO \leq 1.34 нмоль/мг белка и ТМ \geq 3799 пг/мл на 1 сутки; уровень NO \leq 1.35 нмоль/мг белка на 10 сутки; уровень NO \leq 1.27 нмоль/мг белка, ET-1 \geq 5.21 пг/мл и ТМ \geq 2798 пг/мл через 1 месяц) или предикторов дезадаптивного ремоделирования реверсированной аутовены (уровень NO \leq 1.18 нмоль/мг белка и ТМ \geq 3907 пг/мл на 1 сутки; уровень NO \leq 1.52 нмоль/мг белка, ТМ \geq 3971 пг/мл и VEGF-A \leq 385.9 пг/мл на 10 сутки; уровень ET-1 \geq 5.62 пг/мл, ТМ \geq 3114 пг/мл и VEGF-A \leq 721.0 пг/мл через 1 месяц) определение биомаркеров функционального состояния эндотелия (оксид азота, эндотелин-1, тромбомодулин, сосудистый эндотелиальный фактор роста А и фибронектин), а также

ультразвуковое дуплексное сканирование шунта проводить ежемесячно в течение 6 месяцев после операции.

6. У больных с тромбозом шунта в раннем послеоперационном периоде определение биохимических маркеров функционального состояния эндотелия (оксид азота, эндотелин-1, тромбомодулин, сосудистый эндотелиальный фактор роста А и фибронектин), а также ультразвуковое дуплексное сканирование шунта показано ежемесячно на протяжении 6 месяцев после операции.

СПИСОК СОКРАЩЕНИЙ

АГ – ангиография

БПВ – большая подкожная вена

БПШ – бедренно-подколенное шунтирование

ВКМ – внеклеточный (экстрацеллюлярный) матрикс

ВТЭО – венозные тромбоэмболические осложнения

ГБА – глубокая бедренная артерия

ГМК – гладкомышечные клетки

ЗПА – заболевания периферических артерий

ИЛ – интерлейкин

КИНК – критическая ишемия нижних конечностей

ЛПИ – лодыжечно-плечевой индекс

ОААНК – облитерирующий атеросклероз артерий нижних конечностей

ОБА – общая бедренная артерия

ОКС – острый коронарный синдром

ОНМК – острое нарушение мозгового кровообращения

ПБА – поверхностная бедренная артерия

ПкА – подколенная артерия

ПТФЭ – политетрафторэтилен

РКИ – рандомизированное клиническое исследование

РОАиСХ – Российское общество ангиологов и сосудистых хирургов

ТЛБАП – транслюминальная баллонная ангиопластика

УЗДГ – ультразвуковая доплерография

УЗДС – ультразвуковое дуплексное сканирование

ХИНК – хроническая ишемия нижних конечностей

ХИУПК – хроническая ишемия, угрожающая потерей конечности

ЭД – эндотелиальная дисфункция

ЭК – эндотелиальные клетки

АРС – активированный протеин С

bFGF – основной фактор роста фибробластов
Cav-1 – кавеолин-1
CRP – С-реактивный белок
CTGF (CCN2) – фактор роста соединительной ткани
ECE – эндотелин-превращающий фермент
EDHF – эндотелиальный гиперполяризационный фактор
EGF – эпидермальный фактор роста
ET – эндотелин
FN – фибронектин
ICAM – внутриклеточная молекула адгезии
IGF-1 – инсулиноподобный фактор роста 1
MAPK – митоген-активируемая протеинкиназа
MMP – матриксная металлопротеиназа
NO – оксид азота II
NOS – синтаза оксида азота
PAI-1 – ингибитор активации плазминогена
PC – протеин С
PDGF – тромбоцитарный фактор роста
PGI₂ – простагландин (простагландин I₂)
t-PA – тканевой активатор плазминогена
TF – тканевой фактор
TGF- β – трансформирующий фактор роста β
TIMP-2 – тканевой ингибитор металлопротеиназы – 2
TM – тромбомодулин
TNF – фактор некроза опухоли
VCAM – сосудистая молекула клеточной адгезии
VEGF – фактор роста эндотелия сосудов
vWF – фактор фон Виллебранда

СПИСОК ЛИТЕРАТУРЫ

1. Белов, Ю.В. Концепция подхода к хирургическому лечению критической ишемии нижних конечностей / Ю.В. Белов, И.А. Винокуров. – Текст (визуальный): непосредственный // Кардиология и сердечно-сосудистая хирургия. – 2015. – Т. 8, № 5. – С. 9-13.
2. Бокерия Л. А. Национальные рекомендации по диагностике и лечению заболеваний артерий нижних конечностей / Л. А. Бокерия, А. В. Покровский // Ангиология и сосудистая хирургия. – 2019. – Т. 25, № 2. – С. 1-110.
3. Васина, Л.В. Функциональная гетерогенность эндотелия (обзор) / Л.В. Васина, Т.Д. Власова, Н.Н. Петрищев. – Текст (визуальный): непосредственный // Артериальная гипертензия. – 2017. – Т. 23, № 2. – С. 88-102.
4. Васина, Л.В. Эндотелиальная дисфункция и ее основные маркеры / Л.В. Васина, Н.Н. Петрищев, Т.Д. Власов. – Текст (визуальный): непосредственный // Регионарное кровообращение и микроциркуляция. – 2017. – Т. 16, № 1. – С. 4-15.
5. Выбор метода реконструкции инфраингвинального артериального сегмента у больных с хронической критической ишемией нижних конечностей / Ю.И. Казаков, И.Б. Лукин, П.Г. Великов, М.А. Страхов. – Текст (визуальный): непосредственный // Кардиология и сердечно-сосудистая хирургия. – 2014. – Т. 7, № 6. – С. 42-48.
6. Гавриленко, А.В. Отдаленные результаты бедренно-подколенных аутовенозных шунтирований реверсированной веной и по методике «in situ» / А.В. Гавриленко, С.И. Скрылев. – Текст (визуальный): непосредственный // Ангиология и сосудистая хирургия. – 2007. – Т. 13, № 3. – С. 120-124.
7. Гетерогенность клеток эндотелия / М.К. Живень, И.С. Захарова, А.И. Шевченко [и др.]. – Текст (визуальный): непосредственный // Патология кровообращения и кардиохирургия. – 2015. – Т. 19, № 4-2. – С. 104-112.
8. Зудин, А.М. Эпидемиологические аспекты хронической критической ишемии нижних конечностей / А.М. Зудин, М.А. Засорина, М.А. Орлова. – Текст (визуальный): непосредственный // Хирургия. Журнал им. Н.И. Пирогова. – 2014.

– № 10. – С. 78-82.

9. Иванов, А.Н. Структурные особенности эндотелиальных клеток млекопитающих и человека / А.Н. Иванов, И.О. Бугаева, М.О. Куртукова. – Текст (визуальный): непосредственный // Цитология. – 2016. – Т. 58, № 9. – С. 657-665.

10. Иванов, А.Н. Барьерная функция эндотелия, механизмы ее регуляции и нарушения / А.Н. Иванов, Д.М. Пучиньян, И.А. Норкин. – Текст (визуальный): непосредственный // Успехи физиологических наук. – 2015. – Т. 46, № 2. – С. 72-96.

11. К вопросу об изменении топографии устья глубокой артерии бедра при открытых реваскуляризирующих вмешательствах / Р.Е. Калинин, И.А. Сучков, Э.А. Климентова, И.Н. Шанаев. – Текст (визуальный): непосредственный // Хирургия. Журнал им. Н.И. Пирогова. – 2022. – № 1. – С. 59-64.

12. Калинин, Р.Е. Комплексная оценка функционального состояния эндотелия у больных облитерирующим атеросклерозом артерий нижних конечностей при различных методах оперативного лечения: дис. д-ра мед. наук / Р. Е. Калинин. – Рязань, 2009. – 250 с. – Текст (визуальный): непосредственный.

13. Калинин, Р.Е. Реперфузионное повреждение тканей в хирургии артерий нижних конечностей / Р.Е. Калинин, А.С. Пшенников, И.А. Сучков. – Текст (визуальный): непосредственный // Новости хирургии. – 2015. – Т. 23, № 3. – С. 348-352.

14. Калинин, Р.Е. Коррекция эндотелиальной дисфункции как компонент в лечении облитерирующего атеросклероза артерий нижних конечностей / Р.Е. Калинин, И.А. Сучков, А.С. Пшенников. – Текст (визуальный): непосредственный // Ангиология и сосудистая хирургия. – 2014. – Т. 20, № 3. – С. 17-22.

15. Калинин, Р.Е. Эндотелиальная дисфункция и способы ее коррекции при облитерирующем атеросклерозе / Р.Е. Калинин, И.А. Сучков, А.С. Пшенников. – Москва : ГЭОТАР-Медиа, 2014. – 182 с. – Текст (визуальный): непосредственный–Текст (визуальный): непосредственный.

16. Климентова, Э.А. Влияние активности факторов внутреннего пути

свертывания и гемостатических маркеров эндотелиальной дисфункции на тромботические осложнения у пациентов с атеросклерозом периферических артерий: дис. канд. мед. наук / Э.А. Климентова. – Рязань, 2018. – 118 с. – Текст (визуальный): непосредственный.

17. Клиническая ангиология: руководство для врачей в 2-х томах / ред. А.В. Покровского. – Т. 2. – Москва : Медицина, 2004. – 888 с. – Текст (визуальный): непосредственный.

18. Маслов, А.Л. Балльная оценка сопротивления оттока при поражениях бедренно-подколенных артерий с помощью МСКТ-ангиографии / А.Л. Маслов, А.Е. Зотиков. – Текст (визуальный): непосредственный // Медицинская визуализация. – 2017. – Т. 21, № 2. – С. 90-102.

19. Методы диагностики эндотелиальной дисфункции / А.Н. Иванов, А.А. Гречихин, И.А. Норкин, Д.М. Пучиньян. – Текст (визуальный): непосредственный // Регионарное кровообращение и микроциркуляция. – 2014. – Т. 13, № 4. – С. 4-11.

20. Методы диагностики эндотелиальной дисфункции / А.В. Шабров, А.С. Галенко, Ю.П. Успенский, К.А. Лосева. – Текст (визуальный): непосредственный // Бюллетень сибирской медицины. – 2021. – Т. 20, № 2. – С. 202-209.

21. Можно ли предсказать исход реконструктивной операции у больных с ишемией нижних конечностей на основании дооперационных исследований? / А.В. Покровский, В.Н. Дан, А.В. Чупин, А.Ф. Харазов. – Текст (визуальный): непосредственный // Ангиология и сосудистая хирургия. – 2002. – Т. 8, № 3. – С. 102-110.

22. Морфологическая оценка аутовенозных кондуитов в составе перивазальной жировой клетчатки / В.В. Базылев, Д.С. Тунгусов, А.И. Микуляк [и др.]. – Текст (визуальный): непосредственный // Ангиология и сосудистая хирургия. – 2022. – Т. 28, № 1. – С. 104-109.

23. Непосредственные результаты бедренно-подколенного шунтирования по методике *ex situ* / А.Б. Закеряев, Р.А. Виноградов, П.В. Сухоручкин [и др.]. – Текст (визуальный): непосредственный // Грудная и сердечно-сосудистая хирургия. –

2022. – Т. 64, № 1. – С. 78-85.

24. Оценка эндотелиальной дисфункции в профилактике осложнений у больных с поражением периферических артерий / А.В. Покровский, В.А. Кульбак, Т.А. Кременчугская, Е.Е. Федоров. – Текст (визуальный): непосредственный // Ангиология и сосудистая хирургия. – 2017. – Т. 23, № 4. – С. 29-33.

25. Первый опыт бедренно-подколенного шунтирования по методике *in situ* с использованием оригинального способа перевязки притоков аутовены / Н.В. Крепкогорский, И.М. Игнатьев, Р.А. Бредихин [и др.]. – Текст (визуальный): непосредственный // Кардиология и сердечно-сосудистая хирургия. – 2021. – Т. 14, № 5. – С. 386-391.

26. Плотников, М.В. Усовершенствование хирургического доступа при аутовенозных инфраингвинальных реконструкциях по методике «*in situ*» / М.В. Плотников, А.В. Максимов. – Текст (визуальный): непосредственный // Практическая медицина. – 2018. – № 7-2. – С. 81-85.

27. Покровский, А.В. Значение оценки путей оттока при бедренно-тибиальных реконструкциях / А.В. Покровский, Д.И. Яхонтов. – Текст (визуальный): непосредственный // Российский медико-биологический вестник имени академика И.П. Павлова. – 2013. – Т. 21, № 4. – С. 104-112.

28. Покровский, А.В. Критическая ишемия нижних конечностей. Инфраингвинальное поражение / А.В. Покровский, Ю.И. Казаков, И.Б. Лукин – Тверь: Редакционно-издательский центр Тверского государственного мед. универси-тета, 2018. – 225 с. – Текст (визуальный): непосредственный.

29. Предикторы отдаленных осложнений бедренно-подколенного шунтирования аутовенозным трансплантатом / А.Б. Закрыев, Р.А. Виноградов, П.В. Сухоручкин [и др.]. – Текст (визуальный): непосредственный // Российский медико-биологический вестник имени академика И.П. Павлова. – 2022. – Т. 30, № 2. – С. 213-222.

30. Профилактика стеноза сосудистых анастомозов при хирургическом лечении хронических облитерирующих заболеваний артерий нижних конечностей

/ М.Р. Кузнецов, Б.В. Болдин, С.В. Родионов [и др.]. – Текст (визуальный): непосредственный // Хирургия. Журнал им. Н.И. Пирогова. – 2010. – № 11. – С. 56-61.

31. Пшенников, А.С. Реализация ишемии и реперфузии в хирургии магистральных артерий нижних конечностей: дис. д-ра мед. наук / А.С. Пшенников. – Рязань, 2018. – 201 с. – Текст (визуальный): непосредственный.

32. Результаты применения различных способов аутовенозного бедренно-подколенного шунтирования ниже щели коленного сустава / Б.С. Суковатых, Л.Н. Беликов, М.Б. Суковатых [и др.]. – Текст (визуальный): непосредственный // Ангиология и сосудистая хирургия. – 2016. – Т. 22, № 4. – С. 137-143.

33. Сажин, А.П. Пути улучшения проходимости бедренно-подколенно-берцовых шунтов / А.П. Сажин, А.В. Лукинский, А.В. Чупин. – Текст (визуальный): непосредственный // Ангиология и сосудистая хирургия. – 2014. – Т. 20, № 1. – С. 141-145.

34. Современные возможности сосудистой хирургии в лечении хронической ишемии нижних конечностей (20 лет спустя) / А.В. Гавриленко, А.Э. Котов, В.Д. Калинин, М.А. Кротовский. – Текст (визуальный): непосредственный // Анналы хирургии. – 2016. – Т. 21, № 1-2. – С. 26-31.

35. Сравнение результатов эндоваскулярных вмешательств и шунтирующих операций у пациентов с хронической ишемией нижних конечностей (обзор литературы) / А.В. Гавриленко, Н.Н. Аль-Юсеф, Е. Хаожань [и др.]. – Текст (визуальный): непосредственный // Ангиология и сосудистая хирургия. – 2022. – Т. 28, № 1. – С. 154-162.

36. Сравнительные результаты различных методов бедренно-подколенного шунтирования аутологичной веной с применением анализа методом сопоставления оценок склонностей (propensity score matching) / А.Б. Закеряев, Р.А. Виноградов, П.В. Сухоручкин [и др.]. – Текст (визуальный): непосредственный // Хирургия. Журнал им. Н.И. Пирогова. – 2022. – № 10. – С. 44-50.

37. Стресс-лимитирующая система у пациентов с ишемией нижних

конечностей / Р.Е. Калинин, А.С. Пшенников, И.А. Сучков [и др.]. – Текст (визуальный): непосредственный // Вестник Национального медико-хирургического центра им. Н.И. Пирогова. – 2017. – Т. 12, № 3. – С. 123-128.

38. Сучков, И.А. Коррекция эндотелиальной дисфункции в комплексном лечении больных облитерирующим атеросклерозом артерий нижних конечностей: дис. д-ра мед. наук / И.А. Сучков. – Рязань, 2013. – 327 с. – Текст (визуальный): непосредственный.

39. Тактические ошибки в хирургическом лечении больных с критической ишемией нижних конечностей при поражении артерий бедра и голени / А.В. Гавриленко, А.Э. Котов, Я.Ю. Муравьева [и др.]. – Текст (визуальный): непосредственный // Хирургия. Журнал им. Н.И. Пирогова. – 2011. – № 5. – С. 10-14.

40. Экспрессия сосудистого эндотелиального фактора роста в артериальной стенке при различной сосудистой патологии / Р.Е. Калинин, И.А. Сучков, И.А. Щулькин [и др.]. – Текст (визуальный): непосредственный // Кардиология и сердечно-сосудистая хирургия. – 2020. – Т. 13, № 6. – С. 556-560.

41. 2017 ESC Guidelines on the Diagnosis and Treatment of Peripheral Arterial Diseases, in collaboration with the European Society for Vascular Surgery (ESVS) / V. Aboyans, J.B. Ricco, M.L.E.L. Bartelink [et al.]. – Text: visual // Eur Heart J. – 2018. – Vol. 39, № 9. – P. 763-816.

42. A comparison of distal end-to-side and end-to-end anastomoses in femoropopliteal bypasses / C.H.A. Wittens, H.Van Urk, W.C.J. Hop, A.Van der Lugt. – Text: visual // Eur J Vasc Endovasc Surg. – 2001. – Vol. 21, № 3. – P. 266-270.

43. A simple assay to detect endothelial cell injury; Measurement of released thrombomodulin from cells / K. Sawada, H. Yamamoto, H. Yago, S. Suehiro. – Text: visual // Exp Mol Pathol. – 1992. – Vol. 57, № 2. – P. 116-123.

44. A systematic review and meta-analysis of revascularization outcomes of infrainguinal chronic limb-threatening ischemia / J. Almasri, J. Adusumalli, N. Asi [et al.]. – Text: visual // J Vasc Surg. – 2019. – Vol. 69, № 6. – P. 126-136.

45. Aberrant promoter hypermethylation regulates thrombomodulin in high altitude induced deep vein thrombosis / A. Vijay, P. K. Jha, S. Parveen [et al.]. – Text: visual // *Thromb Res.* – 2022. – Vol. 215. – P. 5-13.

46. Accelerated arteriosclerosis of vein grafts in inducible NO synthase -/- mice is related to decreased endothelial progenitor cell repair / U. Mayr, Y. Zou, Z. Zhang [et al.]. – Text: visual // *Circ Res.* – 2006. – Vol. 98, № 3. – P. 412-420.

47. Age-related Notch-4 quiescence is associated with altered wall remodeling during vein graft adaptation / Y. Kondo, A. Muto, F. A. Kudo [et al.]. – Text: visual // *The J Surg Res.* – 2011. – Vol. 171, № 1. – P. 149-160.

48. Alexander, J. Non-greater saphenous vein grafting for infrageniculate bypass / J. Alexander, C. Gutierrez, S. Katz. – Text: visual // *Am Surg.* – 2002. – Vol. 68, № 7. – P. 611-614.

49. Alexander, M.R. Epigenetic control of smooth muscle cell differentiation and phenotypic switching in vascular development and disease / M.R. Alexander, G.K. Owens. – Text: visual // *Ann Rev Physiol.* – 2012. – Vol. 74, № 1. – P. 13-40.

50. Alterations in molecular status of plasma fibronectin associated with aging of normal human individuals / A. Lemańska-Perek, M. Pupek, B. Polańska [et al.]. – Text: visual // *Clinical biochemistry.* – 2013. – Vol. 46, № 9. – P. 787-794.

51. Álvarez-Aznar, A. VEGF Receptor Tyrosine Kinases: Key Regulators of Vascular Function / A. Álvarez-Aznar, L. Muhl, K. Gaengel. – Text: visual // *Curr Top Dev Biol.* – 2017. – Vol. 123. – P. 433-482.

52. Ambler, G.K. Graft type for femoro-popliteal bypass surgery / G.K. Ambler, C.P. Twine. – Text: visual // *Cochrane Database Syst Rev.* – 2018. – Vol. 2. – CD001487.

53. An antiangiogenic isoform of VEGF-A contributes to impaired vascularization in peripheral artery disease / R. Kikuchi, K. Nakamura, S. MacLauchlan [et al.]. – Text: visual // *Nat Med.* – 2014. – Vol. 20, № 12. – P. 1464-1471.

54. Angiographic runoff score as a predictor of outcome following femorocrural bypass surgery / F. Biancari, A. Albäck, L. Ihlberg [et al.]. – Text: visual // *European J Vasc Endovasc Surg.* – 1999. – Vol. 17, № 6. – P. 480-485.

55. Application of medical adhesive inhibits intimal hyperplasia involving the downregulation of ERK1/2 and eNOS levels / S. Chai, Y. Yu, H. Li [et al.]. – Text: visual // *Mol Med Rep.* – 2018. – Vol. 18, № 5. – P. 4643-4649.

56. Applications of intraoperative Duplex ultrasound in vascular surgery: a systematic review / P. Normahani, B. Khan, V. Sounderajah [et al.]. – Text: visual // *The Ultrasound J.* – 2021. – Vol. 13, № 8. – P. 1-17.

57. Arm vein conduit vs prosthetic graft in infrainguinal revascularization for critical leg ischemia / E. Arvela, M. Sderstrm, A. Albck [et al.]. – Text: visual // *J Vasc Surg.* – 2010. – Vol. 52, № 3. – P. 616-623.

58. Arterial cyclic stretch regulates Lamtor1 and promotes neointimal hyperplasia via circSlc8a1/miR-20a-5p axis in vein grafts / J.T. Liu, Q.P. Yao, Y. Chen [et al.]. – Text: visual // *Theranostics.* – 2022. – Vol. 12, № 11. – P. 4851-4865.

59. Arterial flow conditions downregulate thrombomodulin on saphenous vein endothelium / M. Gosling, J. Golledge, R.J. Turner, J.T. Powell. – Text: visual // *Circ.* – 1999. – Vol. 99, № 8. – P. 1047-1053.

60. Arterial Shear Stress Reduces Eph-B4 Expression in Adult Human Veins / L.S. Model, M.R. Hall, D.J. Wong [et al.]. – Text: visual // *Yale J Bio Med.* – 2014. – Vol. 87, № 3. – P. 359-371.

61. Autogenous composite vein bypass graft for infrainguinal arterial reconstruction / D.K.W. Chew, M.S. Conte, M.C. Donaldson [et al.]. – Text: visual // *J Vasc Surg.* – 2001. – Vol. 33, № 2. – P. 259-265.

62. Barker, T.H. The provisional matrix: setting the stage for tissue repair outcomes / T.H. Barker, A.J. Engler. – Text: visual // *Matrix Biol.* – 2017. – Vol. 60-61. – P. 1-4.

63. Basic data related to surgical infrainguinal revascularization procedures: A twenty year update / K.R. Ziegler, A. Muto, S.D.D. Eghbalieh, A. Dardik. – Text: visual // *Ann Vasc Surg.* – 2011. – Vol. 25, № 3. – P. 413-422.

64. Benedito, R. Notch as a hub for signaling in angiogenesis / R. Benedito, M. Hellström. – Text: visual // *Exp Cell Res.* – 2013. – Vol. 319, № 9. – P. 1281-1288.

65. Berk, B.C. Atheroprotective signaling mechanisms activated by steady laminar

flow in endothelial cells / B.C. Berk. – Text: visual // *Circ.* – 2008. – Vol. 117, № 8. – P. 1082-1089.

66. Bone Marrow Alterations and Lower Endothelial Progenitor Cell Numbers in Critical Limb Ischemia Patients / M. Teraa, R.W. Sprengers, P.E. Westerweel [et al.]. – Text: visual // *PLoS ONE*. – 2013. – Vol. 8, № 1. – e55592.

67. Braasch, I. Evolution of endothelin receptors in vertebrates / I. Braasch, M. Scharf. – Text: visual // *Gen Comp Endocrinol.* – 2014. – Vol. 209. – P. 21-34.

68. Broad variation in prosthetic conduit use for femoral-popliteal bypass is not justified on the basis of contemporary outcomes favoring autologous great saphenous vein / O. Humbarger, J.J. Siracuse, D. Rybin [et al.]. – Text: visual // *J Vasc Surg.* – 2019. – Vol. 70, № 5. – P. 1514-1523.

69. Bypass in the absence of ipsilateral greater saphenous vein: Safety and superiority of the contralateral greater saphenous vein / D.K.W. Chew, C.D. Owens, M. Belkin [et al.]. – Text: visual // *J Vasc Surg.* – 2002. – Vol. 35, № 6. – P. 1085-1092.

70. Caveolin-1 Regulates Atherogenesis by Attenuating Low-Density Lipoprotein Transcytosis and Vascular Inflammation Independently of Endothelial Nitric Oxide Synthase Activation / C.M. Ramirez, X. Zhang, C. Bandyopadhyay [et al.]. – Text: visual // *Circ.* – 2019. – Vol. 140, № 3. – P. 225-239.

71. Characterization of soluble thrombomodulin levels in patients with stage 3-5 chronic kidney disease / Y.S. Bao, X.B. Jia, D. Wang [et al.]. – Text: visual // *Biomarkers.* – 2014. – Vol. 19, № 4. – P. 275-280.

72. Cheng, J. Mechanical stretch simulates proliferation of venous smooth muscle cells through activation of the insulin-like growth factor-1 receptor / J. Cheng, J. Du. – Text: visual // *Arterioscler Thromb Vasc Biol.* – 2007. – Vol. 27, № 8. – P. 1744-1751.

73. Chiu, J.J. Effects of disturbed flow on vascular endothelium: Pathophysiological basis and clinical perspectives / J.J. Chiu, S. Chien. – Text: visual // *Physiol Rev.* – 2011. – Vol. 91, № 1. – P. 327-387.

74. Circulating cell adhesion molecules and endothelial markers before and after transluminal angioplasty in peripheral arterial occlusive disease / D.A. Tsakiris, M.

Tschöpl, K. Jäger [et al.]. – Text: visual // *Atherosclerosis*. – 1999. – Vol. 142, № 1. – P. 193-200.

75. Circulating Thrombomodulin: Release Mechanisms, Measurements, and Levels in Diseases and Medical Procedures / M. Boron, T. Hauzer-Martin, J. Keil, X.-L. Sun. – Text: visual // *TH Open*. – 2022. – Vol. 6, № 3. – P. 194-212.

76. Cirino, G. Nitric oxide and hydrogen sulfide: the gasotransmitter paradigm of the vascular system / G. Cirino, V. Vellecco, M. Bucci. – Text: visual // *Br J Pharmacol*. – 2017. – Vol. 174, № 22. – P. 4021-4031.

77. Clinical factors that influence the cellular responses of saphenous veins used for arterial bypass / M. Sobel, S. Kikuchi, L. Chen [et al.]. – Text: visual // *J Vasc Surg*. – 2018. – Vol. 68, № 6. – P. 165-176.

78. Clinical results of autologous infrainguinal revascularization using grafts originating distal to the femoral bifurcation in patients with mild inflow disease / H. Probst, F. Saucy, M. Dusmet [et al.]. – Text: visual // *J Cardiovasc Surg*. – 2006. – Vol. 47, № 4. – P. 437-443.

79. Co-culture of endothelial cells and smooth muscle cells affects gene expression of angiogenic factors / S. Heydarkhan-Hagvall, G. Helenius, B.R. Johansson [et al.]. – Text: visual // *J Cell Biochem*. – 2003. – Vol. 89, № 6. – P. 1250-1259.

80. Comparative analysis of patients undergoing lower extremity bypass using in-situ and reversed great saphenous vein graft techniques / H. Chang, F.J. Veith, C.B. Rockman [et al.]. – Text: visual // *Vascular*. – 2022. – e170853812210880.

81. Comparison of long occlusive femoropopliteal de novo versus previous endovascularly treated lesions managed with in situ saphenous bypass / N. Troisi, S. Michelagnoli, D. Adami [et al.]. – Text: visual // *J Vasc Surg*. – 2022. – Vol. 76, № 3. – P. 797-805.

82. Comparison of mid-term graft patency in common femoral versus superficial femoral artery inflow for infra-geniculate bypass in the vascular quality initiative / K. Tran, V.T. Ho, N.K. Itoga, J.R. Stern. – Text: visual // *Vascular*. – 2020. – Vol. 28, № 6. – P. 722-730.

83. Construction of fibronectin conditional gene knock-out mice and the effect of fibronectin gene knockout on hematopoietic, biochemical and immune parameters in mice / X. Yuan, S. Yang, W. Li [et al.]. – Text: visual // PeerJ. – 2020. – Vol. 8. – e10224.

84. Conte, M.S. Technical Factors in Lower-Extremity Vein Bypass Surgery: How Can We Improve Outcomes? / M.S. Conte. – Text: visual // Sem Vasc Surg. – 2009. – Vol. 22, № 4. – H. 227-233.

85. Contemporary management and outcomes of complex vascular surgical groin wound infections / S.T. Scali, S. Lala, K.A. Giles [et al.]. – Text: visual // J Vasc Surg. – 2021. – Vol. 73, № 3. – P. 1031-1040.

86. Control of Blood Vessel Identity: From Embryo to Adult / T.T. Fancher, A. Muto, T.N. Fitzgerald [et al.]. – Text: visual // Ann Vasc Dis. – 2008. – Vol. 1, № 1. – P. 28-34.

87. Conway, E.M. Thrombomodulin and its role in inflammation / E.M. Conway. – Text: visual // Seminars in Immunopathology. – 2012. – Vol. 34, № 1. – P. 107-125.

88. Cooke, J.P. Biomarkers of Peripheral Arterial Disease / J.P. Cooke, A.M. Wilson. – Text: visual // J Am Coll Cardiol. – 2010. – Vol. 55, № 19. – P. 2017-2023.

89. Correlation of intimal hyperplasia development and shear stress distribution at the distal end-side-anastomosis, in vitro study using particle image velocimetry / M. Heise, U. Krüger, R. Rückert [et al.]. – Text: visual // Eur J Vasc Endovasc Surg. – 2003. – Vol. 26, № 4. – P. 357-366.

90. Cox, J.L. Stranger in a strange land: The pathogenesis of saphenous vein graft stenosis with emphasis on structural and functional differences between veins and arteries / J.L. Cox, D.A. Chiasson, A.I. Gotlieb. – Text: visual // Prog Cardiovasc Dis. – 1991. – Vol. 34, № 1. – P. 45-68.

91. Criqui, M.H. Epidemiology of Peripheral Artery Disease / M.H. Criqui, V. Aboyans. – Text: visual // Circ Res. – 2015. – Vol. 116, № 9. – P. 1509-1526.

92. Danger Signals in the Initiation of the Inflammatory Response after Myocardial Infarction / J.J. de Haan, M.B. Smeets, G. Pasterkamp, F. Arslan. – Text: visual // Mediators of Inflammation. – 2013. – ID206039.

93. Déglise, S. Vascular smooth muscle cells in intimal hyperplasia, an update / S. Déglise, C. Bechelli, F. Allagnat. – Text: visual // *Front Physiol.* – 2023. – Vol. 13. – e1081881.

94. Determinants of Long-Term Outcomes and Costs in the Management of Critical Limb Ischemia: A Population-Based Cohort Study / J.A. Mustapha, B.T. Katzen, R.F. Neville [et al.]. – Text: visual // *J Am Heart Assoc.* – 2018. – Vol. 7, № 16. – e009724.

95. Different effects of thrombin receptor activation on endothelium and smooth muscle cells of human coronary bypass vessels: Implications for venous bypass graft failure / Z. Yang, F. Ruschitzka, T.J. Rabelink [et al.]. – Text: visual // *Circ.* – 1997. – Vol. 95. – № 7. – P. 1870-1876.

96. Differential Roles of Endothelial Cell-Derived and Smooth Muscle Cell-Derived Fibronectin Containing Extra Domain A in Early and Late Atherosclerosis / R. Dev, M. Jain, N. Dhanesha [et al.]. – Text: visual // *Arterioscler Thromb Vasc Biol.* – 2020. – Vol. 40, № 7. – P. 1738-1747.

97. Do storage solutions protect endothelial function of arterialized vein graft in an experimental rat model? / O. Fouquet, J.-D. Blossier, S. Dang Van [et al.]. – Text: visual // *J Cardiothorac Surg.* – 2020. – Vol. 15, № 1. – e34.

98. Down-regulation of endothelin B receptors in autogenous saphenous veins grafted into the arterial circulation / D. Eguchi, J. Nishimura, S. Kobayashi [et al.]. – Text: visual // *Cardiovasc Res.* – 1997. – Vol. 35, № 2. – P. 360-367.

99. Dwivedi, A. Regulation of cell-matrix contacts and beta-catenin signaling in VSMC by integrin-linked kinase: implications for intimal thickening / A. Dwivedi, G. B. Sala-Newby, S.J. George. – Text: visual // *Basic Res Cardiol.* – 2008. – Vol. 103, № 3. – P. 244-256.

100. Early biomechanical changes in lower extremity vein grafts-distinct temporal phases of remodeling and wall stiffness / C.D. Owens, N. Wake, J.G. Jacot [et al.]. – Text: visual // *J Vasc Surg.* – 2006. – Vol. 44, № 4. – P. 740-746.

101. Early detection of platelet activation after coronary angioplasty / T. Inoue, K.

Hoshi, T. Fujito [et al.]. – Text: visual // *Coron Artery Dis.* – 1996. – Vol. 7, № 7. – P. 529-534.

102. Early Differential MMP-2 and -9 Dynamics During Flow-Induced Arterial and Vein Graft Adaptations / S.A. Berceci, Z. Jiang, N.V. Klingman [et al.]. – Text: visual // *J Surg Res.* – 2006. – Vol. 134, № 2. – P. 327-334.

103. Early loss of thrombomodulin expression impairs vein graft thromboresistance: Implications for vein graft failure / A.Y. Kim, P.L. Walinsky, F.D. Kolodgie [et al.]. – Text: visual // *Circ Res.* – 2002. – Vol. 90, № 2. – P. 205-212.

104. Early remodeling of lower extremity vein grafts: Inflammation influences biomechanical adaptation / C.D. Owens, F.J. Rybicki, N. Wake [et al.]. – Text: visual // *J Vasc Surg.* – 2008. – Vol. 47, № 6. – P. 1235-1242.

105. Eble, J.A. The extracellular matrix in tumor progression and metastasis / J.A. Eble, S. Niland. – Text: visual // *Clin Exp Metastasis.* – 2019. – Vol. 36, № 3. – P. 171-198.

106. Effect of infrainguinal bypass tunneling technique on patency and amputation in patients with limb ischemia / N. Saldana-Ruiz, J. Dominguez, S.W. Ham [et al.]. – Text: visual // *J Vasc Surg.* – 2021. – Vol. 74, № 4. – P. 1242-1250.

107. End-to-end versus end-to-side distal anastomosis in femoropopliteal bypasses; results of a randomized multicenter trial / O. Schouten, M.T.C. Hoedt, C.H.A. Wittens [et al.]. – Text: visual // *Eur J Vasc Endovasc Surg.* – 2005. – Vol. 29, № 5. – P. 457-462.

108. Endoscopic harvest of great saphenous vein for infrainguinal arterial bypass: summary of our initial experience / E. Biroš, R. Staffa, R. Vlachovský [et al.]. – Text: visual // *Rozhl Chir.* – 2016. – Vol. 95, № 3. – P. 117-122.

109. Endoscopic vein harvest does not negatively affect patency of great saphenous vein lower extremity bypass / S.Z. Khan, M. Rivero, B. McCraith [et al.]. – Text: visual // *J Vasc Surg.* – 2016. – Vol. 63, № 6. – P. 1546-1554.

110. Endoscopic versus open great saphenous vein harvesting for femoral to popliteal artery bypass / A.K. Mirza, K. Stauffer, M.D. Fleming [et al.]. – Text: visual // *J Vasc Surg.* – 2018. – Vol. 67, № 4. – P. 1199-1206.

111. Endoscopic versus open saphenous vein graft harvest for lower extremity bypass in critical limb ischemia / R.E. Eid, L. Wang, M. Kuzman [et al.]. – Text: visual // *J Vasc Surg.* – 2014. – Vol. 59, № 1. – P. 136-144.

112. Endoscopic versus open saphenous vein harvest for femoral to below the knee arterial bypass using saphenous vein graft / L.M. Gazoni, R. Carty, J. Skinner [et al.]. – Text: visual // *J Vasc Surg.* – 2006. – Vol. 44, № 2. – P. 282-288.

113. Endothelial dysfunction in peripheral arterial disease is related to increase in plasma markers of inflammation and severity of peripheral circulatory impairment but not to classic risk factors and atherosclerotic burden / G. Brevetti, A. Silvestro, S. Di Giacomo [et al.]. – Text: visual // *J Vasc Surg.* – 2003. – Vol. 38, № 2. – P. 374-379.

114. Endothelial FN (Fibronectin) Deposition by $\alpha 5\beta 1$ Integrins Drives Atherogenic Inflammation / Z. Al-Yafeai, A. Yurdagul, J.M. Peretik [et al.]. – Text: visual // *Arterioscler Thromb Vasc Biol.* – 2018. – Vol. 38, № 11. – P. 2601-2614.

115. Endothelin-1, cardiac morphology, and heart failure: the MESA angiogenesis study / P.J. Leary, N.S. Jenny, D.A. Bluemke [et al.]. – Text: visual // *J Heart Lung Transplant.* – 2020. – Vol. 39, № 1. – P. 45-52.

116. Endothelin / A.P. Davenport, K.A. Hyndman, N. Dhaun [et al.]. – Text: visual // *Pharmacol Rev.* – 2016. – Vol. 68, № 2. – P. 357-418.

117. Eph-B4 mediates vein graft adaptation by regulation of endothelial nitric oxide synthase / M. Wang, M.J. Collins, T.R. Foster [et al.]. – Text: visual // *J Vasc Surg.* – 2017. – Vol. 65, № 1. – P. 179-189.

118. Eph-B4 prevents venous adaptive remodeling in the adult arterial environment / A. Muto, T. Yi, K.D. Harrison [et al.]. – Text: visual // *J Exp Med.* – 2011. – Vol. 208, № 3. – P. 561-575.

119. EphB4 signaling maintains the contractile phenotype of adult venous smooth muscle cells / C. Yang, C. Shu, L. Wang [et al.]. – Text: visual // *Am J Transl Res.* – 2020. – Vol. 12, № 8. – P. 4522-4531.

120. Ephrin type-B receptor 4 activation reduces neointimal hyperplasia in human saphenous vein in vitro / D.J. Wong, D.Y. Lu, C.D. Protack [et al.]. – Text: visual // *J*

Vasc Surg. – 2016. – Vol. 63, № 3. – P. 795-804.

121. Erdoes, L.S. Encouraging results with endoscopic vein harvest for infrainguinal bypass / L.S. Erdoes, T.P. Milner. – Text: visual // J Vasc Surg. – 2005. – Vol. 42, № 3. – P. 442-448.

122. Esmon, C.T. The discovery of thrombomodulin / C.T. Esmon, W.G. Owen. – Text: visual // J Thromb Haemost. – 2004. – Vol. 2, № 2. – P. 209-213.

123. Established neointimal hyperplasia in vein grafts expands via TGF- β -mediated progressive fibrosis / Z. Jiang, M. Tao, K.A. Omalley [et al.]. – Text: visual // Am J Physiol Heart Circ Physiol. – 2009. – Vol. 297, № 4. – P. 1200-1207.

124. Evaluation of Long-Term Outcomes of Femoropopliteal Bypass Surgery in Patients With Chronic Limb-Threatening Ischemia in an Endovascular Era / T. Betz, T. Ingolf, S. Markus [et al.]. – Text: visual // Ann Vasc Surg. – 2022. – Vol. 79. – P. 191-200.

125. Examination of Difference in the Proximal Anastomotic Site for Crus, Ankle Bypass: Common Femoral Artery vs Below the Knee Popliteal Artery / T. Shibuya, T. Shinntani, S. Edogawa, H. Satoh. – Text: visual // Ann Vasc Dis. – 2012. – Vol. 5, № 1. – P. 30-35.

126. Experienced operators achieve superior patency and wound complication rates with endoscopic great saphenous vein harvest compared with open harvest in lower extremity bypasses / M. Kronick, T.K. Liem, E. Jung [et al.]. – Text: visual // J Vasc Surg. – 2019. – Vol. 70, № 5. – P. 1534-1542.

127. External Iliac Artery to Tibial Arteries Vein Graft for Inaccessible Femoral Artery / P. Sapienza, A. Mingoli, A.V. Sterpetti [et al.]. – Text: visual // Ann Vasc Surg. – 2019. – Vol. 60. – P. 293-300.

128. Extracellular matrix dynamics in vascular remodeling / Z. Ma, C. Mao, Y. Jia [et al.]. – Text: visual // Am J Physiol Cell Physiol. – 2020. – Vol. 319, № 3. – P. 481-499.

129. Extracellular signal-regulated kinase inhibition prevents venous adaptive remodeling via regulation of Eph-B4 / Y. Guo, F. Zhu, X. Zhang [et al.]. – Text: visual //

Vascular. – 2022. – Vol. 30, № 1. – P. 120-129.

130. Factors Affecting Patency of In Situ Saphenous Vein Bypass: Two Year Results from LIMBSAVE (Treatment of critical Limb Ischaemia with infragenicular Bypass adopting in situ Saphenous VEin technique) Registry / N. Troisi, D. Adami, S. Michelagnoli [et al.]. – Text: visual // Eur J Vasc Endovasc Surg. – 2022. – Vol. 64, № 4. – P. 350-358.

131. Fate of the contralateral leg after infrainguinal bypass / W.C. Tarry, D.B. Walsh, N.J.O. Birkmeyer [et al.]. – Text: visual // J Vasc Surg. – 1998. – Vol. 27, № 6. – P. 1039-1048.

132. Femoropopliteal bypass: In situ or reversed vein grafts? Ten-year results of a randomized prospective study / J. Watelet, P. Soury, J.F. Menard [et al.]. – Text: visual // Ann Vasc Surg. – 1997. – Vol. 11, № 5. – P. 510-519.

133. Fibrillar cellular fibronectin supports efficient platelet aggregation and procoagulant activity / E. Maurer, M. Schaff, N. Receveur [et al.]. – Text: visual // Thromb Haemost. – 2015. – Vol. 114, № 6. – P. 1175-1188.

134. Forstermann, U. Nitric oxide synthases: regulation and function / U. Forstermann, W.C. Sessa. – Text: visual // Eur Heart J. – 2012. – Vol. 33, № 7. – P. 829-837.

135. Gene expression changes evoked in a venous segment exposed to arterial flow / D. Abeles, S. Kwei, G. Stavrakis [et al.]. – Text: visual // J Vasc Surg. – 2006. – Vol. 44, № 4. – P. 863-870.

136. Global Vascular Guidelines on the Management of Chronic Limb-Threatening Ischemia / M.S. Conte, A.W. Bradbury, P. Kolh [et al.]. – Text: visual // Eur J Vasc Endovasc Surg. – 2019. – Vol. 69, № 6. – S1-S109.e33.

137. Golledge, J. Arterial flow induces changes in venous endothelium which are modified by calcium channel blockers / J. Golledge. – Text: visual // ANZ J Surg. – 2004. – Vol. 74, № 6. – P. 486-490.

138. Granulocyte proteases and hydrogen peroxide synergistically inactivate thrombomodulin of endothelial cells in vitro / H. Abe, K. Okajima, H. Okabe [et al.]. –

Text: visual // J Lab Clin Med. – 1994. – Vol. 123, № 6. – P. 874-881.

139. Guerra, C. Duplicate Great Saphenous Vein Utilization for Long Segment Tibial Bypass Without Need for Spliced Re-Anastomosis / C. Guerra, M. Blecha. – Text: visual // Vasc Endovasc Surg. – 2022. – Vol. 56, № 5. – P. 535-538.

140. Guo, Q. Systematic review and meta-analysis of saphenous vein harvesting and grafting for lower extremity arterial bypass / Q. Guo, B. Huang, J. Zhao. – Text: visual // J Vasc Surg. – 2021. – Vol. 73, № 3. – P. 1075-1086.

141. Hagag, A.A.E. Prognostic value of plasma levels of thrombomodulin and von Willebrand factor in Egyptian children with acute lymphoblastic leukemia / A.A.E. Hagag, A.E. Abdel-Lateef, R. Aly. – Text: visual // J Oncol Pharm Pract. – 2014. – Vol. 20, № 5. – P. 356-361.

142. Haruguchi, H. Intimal hyperplasia and hemodynamic factors in arterial bypass and arteriovenous grafts: A review / H. Haruguchi, S. Teraoka. – Text: visual // J Artif Organs. – 2003. – Vol. 6, № 4. – P. 227-235.

143. Hermann, D.M. Thrombomodulin, a Master Switch Controlling Poststroke Microvascular Remodeling and Angiogenesis / D.M. Hermann, C. Kleinschnitz. – Text: visual // Arterioscler Thromb Vasc Biol. – 2020. – Vol. 40, № 12. – P. 2818-2820.

144. Hirokawa, K. Regulatory mechanisms for thrombomodulin expression in human umbilical vein endothelial cells in vitro / K. Hirokawa, N. Aoki. – Text: visual // J Cell Physiol. – 1991. – Vol. 147, № 1. – P. 157-165.

145. Hypercoagulability markers in patients with peripheral arterial disease: Association to ankle-brachial index / A.P.L. Mota, M.E.R. De Castro Santos, F.D.C. Lima E Silva [et al.]. – Text: visual // Angiology. – 2009. – Vol. 60, № 5. – P. 529-535.

146. Impact of Bypass Flow Assessment on Long-Term Outcomes in Patients with Chronic Limb-Threatening Ischemia / I. Cinara, P. Zlatanovic, M. Sladojevic [et al.]. – Text: visual // World J Surg. – 2021. – Vol. 45, № 7. – P. 2280-2289.

147. Impact of tibial bypass conduit on long-term amputation-free survival and primary patency in the Vascular Quality Initiative / V. Dalmia, M. Carnevale, P. Friedmann [et al.]. – Text: visual // J Vasc Surg. – 2022. – Vol. 75, № 4. – P. 1351-1357.

148. Impaired hemodynamic response to exercise in patients with peripheral artery disease: evidence of a link to inflammation and oxidative stress / J.C. Craig, C.R. Hart, G. Layec [et al.]. – Text: visual // *Am J Physiol Regul Integr Comp Physiol.* – 2022. – Vol. 323, № 5. – C. 710-719.

149. Improving the Outcome of Vein Grafts: Should Vascular Surgeons Turn Veins into Arteries? / T. Isaji, T. Hashimoto, K. Yamamoto [et al.]. – Text: visual // *Ann Vasc Dis.* – 2017. – Vol. 10, № 1. – P. 8-16.

150. In Situ Vein Bypass Is Superior to Endovascular Treatment of Femoropopliteal Lesions in Chronic Limb-Threatening Ischemia / M. Lawaetz, L. Fisker, L. Lönn [et al.]. – Text: visual // *Ann Vasc Surg.* – 2020. – Vol. 67. – P. 437-447.

151. In vivo h-VEGF165 gene transfer improves early endothelialisation and patency in synthetic vascular grafts / M. Lahtinen, P. Blomberg, G. Baliulis [et al.]. – Text: visual // *Eur J Cardiothorac Surg.* – 2007. – Vol. 31, № 3. – P. 383-390.

152. In vivo human lower extremity saphenous vein bypass grafts manifest flow mediated vasodilation / C.D. Owens, N. Wake, M.S. Conte [et al.]. – Text: visual // *J Vasc Surg.* – 2009. – Vol. 50, № 5. – P. 1063-1070.

153. Incidence of Major Atherothrombotic Vascular Events among Patients with Peripheral Artery Disease after Revascularization / U. Desai, A. Kharat, C.N. Hess [et al.]. – Text: visual // *Ann Vasc Surg.* – 2021. – Vol. 75. – P. 217-226.

154. Increased production of superoxide anion contributes to dysfunction of the arteriovenous fistula / M.V. Tsapenko, L.V.D'Uscio, J.P. Grande [et al.]. – Text: visual // *Am J Physiol.* – 2012. – Vol. 303, № 12. – P. 1601-1607.

155. Inflammation and its resolution in atherosclerosis: mediators and therapeutic opportunities / M. Bäck, A. Yurdagul, I. Tabas [et al.]. – Text: visual // *Nat Rev Cardiol.* – 2019. – Vol. 16, № 7. – P. 389-406.

156. Influence of vein size (diameter) on infrapopliteal reversed vein graft patency / K.R. Wengerter, F.J. Veith, S.K. Gupta [et al.]. – Text: visual // *J Vasc Surg.* – 1990. – Vol. 11, № 4. – P. 525-531.

157. Inhibition of transforming growth factor- β restores endothelial

thromboresistance in vein grafts / N.K. Kapur, C. Bian, E. Lin [et al.]. – Text: visual // *J Vasc Surg.* – 2011. – Vol. 54, № 4. – P. 1117-1123.

158. Inter-Society Consensus for the Management of Peripheral Arterial Disease (TASC II) / L. Norgren, W.R. Hiatt, J.A. Dormandy [et al.]. – Text: visual // *J Vasc Surg.* – 2007. – Vol. 45, № 1 SUPPL. – P. 5-67.

159. Intimal hyperplasia and wall shear in arterial bypass graft distal anastomoses: An in vivo model study / R.S. Keynton, M.M. Evancho, R.L. Sims [et al.]. – Text: visual // *J Biomech Eng.* – 2001. – Vol. 123, № 5. – P. 464-473.

160. Intimal hyperplasia in vascular grafts / M.S. Lemson, J.H.M. Tordoir, M.J.A.P. Daemen, P.J.E.H.M. Kitslaar. – Text: visual // *Eur J Vasc Endovasc Surg.* – 2000. – Vol. 19, № 4. – P. 336-350.

161. Intimal thickness associated with endothelial dysfunction in human vein grafts / F.D. Li, K.W. Sexton, K.M. Hocking [et al.]. – Text: visual // *J Surg Res.* – 2013. – Vol. 180, № 1. – P. 55-62.

162. Intraoperative duplex monitoring of infrainguinal vein bypass procedures / B.L. Johnson, D.F. Bandyk, M.R. Back [et al.]. – Text: visual // *J Vasc Surg.* – 2000. – Vol. 31, № 4. – P. 678-690.

163. Intraoperative endothelial damage is associated with increased risk of stenoses in infrainguinal vein grafts / T.G. Nielsen, B. Hesse, M.W.J. Boehme, T.V. Schroeder. – Text: visual // *Eur J Vasc Endovasc Surg.* – 2001. – Vol. 21, № 6. – P. 513-519.

164. Ishii, H. Soluble thrombomodulin antigen in conditioned medium is increased by damage of endothelial cells / H. Ishii, H. Uchiyama, M. Kazama. – Text: visual // *Thromb Haemost.* – 1991. – Vol. 65, № 5. – P. 618-623.

165. Ito, T. Thrombomodulin as an intravascular safeguard against inflammatory and thrombotic diseases / T. Ito, Y. Kakihana, I. Maruyama. – Text: visual // *Expert Opin Ther Targets.* – 2016. – Vol. 20, № 2. – P. 151-158.

166. Izumi, Y. The results of in situ saphenous vein bypass for infrainguinal arterial reconstruction: Comparison between two types of valvulotomes / Y. Izumi, K. Magishi, N. Shimizu. – Text: visual // *Int J Angiol.* – 2010. – Vol. 19, № 04. – P. 126-128.

167. Jankowich, M. Endothelin-1 levels and cardiovascular events / M. Jankowich, G. Choudhary. – Text: visual // Trends Cardiovasc Med. – 2020. – Vol. 30, № 1. – P. 1-8.

168. Jensen, L.F. The Phenotypic Responses of Vascular Smooth Muscle Cells Exposed to Mechanical Cues / L.F. Jensen, J.F. Bentzon, J. Albarrán-juárez. – Text: visual // Cells. – 2021. – Vol. 10, № 9. – P. 2209-2229.

169. Kawanabe, Y. Endothelin / Y. Kawanabe, S.M. Nauli. – Text: visual // Cell Mol Life Sci. – 2011. – Vol. 68, № 2. – P. 195-203.

170. Khattab, A.A. Value of Thrombomodulin as a Marker for Sepsis in Critically Ill Children / A.A. Khattab, A.A.E.R. Dawood, N.Y. Saleh. – Text: visual // Indian J Pediatr. – 2021. – Vol. 88, № 9. – P. 864-871.

171. Klein, R. Eph/ephrin signalling during development / R. Klein. – Text: visual // Dev Suppl. – 2012. – Vol. 139, № 22. – P. 4105-4109.

172. Ku, D.D. Endothelium-dependent responses in long-term human coronary artery bypass grafts / D.D. Ku, J.B. Caulfield, J.K. Kirklin. – Text: visual // Circ. – 1991. – Vol. 83, № 2. – P. 402-411.

173. Lateral femoral bypass for prosthetic arterial graft infections in the groin / N. J. Madden, K.D. Calligaro, M.J. Dougherty [et al.]. – Text: visual // J Vasc Surg. – 2019. – Vol. 69, № 4. – P. 1129-1136.

174. Loghmani, H. Exploring traditional and nontraditional roles for thrombomodulin / H. Loghmani, E.M. Conway. – Text: visual // Blood. – 2018. – Vol. 132, № 2. – P. 148-158.

175. Long-term follow-up of last autogenous option arm vein bypass / D.R. Robinson, R.L. Varcoe, W. Chee [et al.]. – Text: visual // ANZ J Surg. – 2013. – Vol. 83, № 10. – P. 769-773.

176. Long-Term Results and Risk Analysis of Redo Distal Bypass for Critical Limb Ischemia / T. Kobayashi, M. Hamamoto, M. Ozawa [et al.]. – Text: visual // Ann Vasc Surg. – 2020. – Vol. 68. – P. 409-416.

177. Long-Term Results of Distal Bypass for Intermittent Claudication / T.

Kobayashi, M. Hamamoto, T. Okazaki [et al.]. – Text: visual // *Vasc Endovasc Surg.* – 2021. – Vol. 55, № 1. – P. 5-10.

178. Long-term results of endoscopic versus open saphenous vein harvest for lower extremity bypass / W. Julliard, J. Katzen, M. Nabozny [et al.]. – Text: visual // *Ann Vasc Surg.* – 2011. – Vol. 25, № 1. – P. 101-107.

179. Long-term results of in situ saphenous vein bypass: Analysis of 2058 cases / D.M. Shah, R.C. Darling, B.B. Chang [et al.]. – Text: visual // *Ann Surg.* – 1995. – Vol. 222. – P. 438-448.

180. Long-term results of infrainguinal arterial reconstruction with spliced veins are equal to results with non-spliced veins / T. Eugster, P. Stierli, G. Fischer, L. Gürke. – Text: visual // *Eur J Vasc Endovasc Surg.* – 2001. – Vol. 22, № 2. – P. 152-156.

181. Longest, P.W. Numerical Simulation of Wall Shear Stress Conditions and Platelet Localization in Realistic End-to-Side Arterial Anastomoses / P.W. Longest, C. Kleinstreuer. – Text: visual // *J Biomech Eng.* – 2003. – Vol. 125, № 5. – P. 671-681.

182. Low, E.L. TGF β smooth muscle cells and coronary artery disease: a review / E.L. Low, A.H. Baker, A.C. Bradshaw. – Text: visual // *Cell Signal.* – 2019. – Vol. 53. – P. 90-101.

183. Lower Extremity Arterial Bypass with Arm Vein Conduits and Literature Review / D.-J. Park, Y.-J. Park, K.W. Yoon [et al.]. – Text: visual // *Vasc Specialist Int.* – 2016. – Vol. 32, № 4. – P. 160-165.

184. Lüscher, T.F. Endothelins and Endothelin Receptor Antagonists / T.F. Lüscher, M. Barton. – Text: visual // *Circ.* – 2000. – Vol. 102, № 19. – P. 2434-2440.

185. Maguire, J.J. Endothelin Receptors and Their Antagonists / J.J. Maguire, A.P. Davenport. – Text: visual // *Semin Nephrol.* – 2015. – Vol. 35, № 2. – P. 125-136.

186. Mamode, N. Graft type for femoro-popliteal bypass surgery / N. Mamode, R.N. Scott. – Text: visual // *Cochrane Database Syst Rev.* – 2000. – № 2. – CD001487.

187. Martin, F.A. Thrombomodulin and the vascular endothelium: insights into functional, regulatory, and therapeutic aspects / F.A. Martin, R.P. Murphy, P.M. Cummins. – Text: visual // *Am J Physiol Heart Circ Physiol.* – 2013. – Vol. 304, № 12.

– P. 1585-1597.

188. Masood, I. Endothelin-1 is a mediator of intimal hyperplasia in organ culture of human saphenous vein / I. Masood, K.E. Porter, N.J.M. London. – Text: visual // *Br J Surg.* – 1997. – Vol. 84, № 4. – P. 499-503.

189. Matrix metalloproteinase expression in vein grafts: Role of inflammatory mediators and extracellular signal-regulated kinases-1 and -2 / R. Sharony, G. Pintucci, P.C. Saunders [et al.]. – Text: visual // *Am J Physiol Heart Circ Physiol.* – 2006. – Vol. 290, № 4. – P. 1651-1659.

190. Matsushita, M. Relationship between the diameter of the vein graft and postoperative ankle brachial pressure index following femoro-popliteal bypass / M. Matsushita, T. Ikezawa, H. Banno. – Text: visual // *Int Angiol.* – 2008. – Vol. 27, № 4. – P. 329-332.

191. Maurer, L.M. Emerging roles of fibronectin in thrombosis / L.M. Maurer, B.R. Tomasini-Johansson, D.F. Mosher. – Text: visual // *Thromb res.* – 2010. – Vol. 125, № 4. – P. 287-291.

192. McBride, O.M.B. Follow-up and surveillance of vein grafts: When and how to intervene to prevent complications / O.M.B. McBride, R.T.A. Chalmers. – Text: visual // *J Cardiovasc Surg.* – 2017. – Vol. 58, № 2. – P. 284-292.

193. Mechanisms of Vein Graft Adaptation to the Arterial Circulation: insights into the neointimal algorithm and management strategies / A. Muto, L. Model, K. Ziegler [et al.]. – Text: visual // *Circ J.* – 2010. – Vol. 74, № 8. – P. 1501-1512.

194. Membrane-Bound Thrombomodulin Regulates Macrophage Inflammation in Abdominal Aortic Aneurysm / K.C. Wang, Y.H. Li, G.Y. Shi [et al.]. – Text: visual // *Arterioscler Thromb Vasc Biol.* – 2015. – Vol. 35, № 11. – P. 2412-2422.

195. Membrane-mediated regulation of vascular identity / T. Hashimoto, M. Tsuneki, T.R. Foster [et al.]. – Text: visual // *Birth Defects Res Part C Embryo Today.* – 2016. – Vol. 108, № 1. – P. 65-84.

196. Mills valvulotome reduces distal vein injuries and improves follow-up freedom from restenosis in patients undergoing infrainguinal in-situ saphenous vein

bypass / N. Troisi, S. Michelagnoli, M. Salvini [et al.]. – Text: visual // *Int Angiol.* – 2023. – Vol. 42, № 1. – P. 19-25.

197. Minimum Internal Diameter of the Greater Saphenous Vein Is an Important Determinant of Successful Femorodistal Bypass Grafting that Is Independent of the Quality of the Runoff / Y. Ishii, J.A. Gossage, R. Dourado [et al.]. – Text: visual // *Vascular.* – 2004. – Vol. 12, № 4. – P. 225-233.

198. Miyauchi, T. Endothelin and the heart in health and diseases / T. Miyauchi, S. Sakai. – Text: visual // *Peptides.* – 2019. – Vol. 111. – P. 77-88.

199. Molecular identity of arteries, veins, and lymphatics / K. Wolf, H. Hu, T. Isaji, A. Dardik. – Text: visual // *J Vasc Surg.* – 2019. – Vol. 69, № 1. – P. 253-262.

200. Moody, A.P. In situ versus reversed femoropopliteal vein grafts: Long-term follow-up of a prospective, randomized trial / A.P. Moody, P.R. Edwards, P.L. Harris. – Text: visual // *Br J Surg.* – 1992. – Vol. 79, № 8. – P. 750-752.

201. Nasser, S.A. Endothelin ETA receptor antagonism in cardiovascular disease / S.A. Nasser, M.M. El-Mas. – Text: visual // *Eur J Pharmacol.* – 2014. – Vol. 737. – P. 210-213.

202. New tricks for old dogs: Nonthrombotic effects of thrombin in vessel wall biology / C. Patterson, G.A. Stouffer, N. Madamanchi, M.S. Runge. – Text: visual // *Circ Res.* – 2001. – Vol. 88, № 10. – P. 987-997.

203. Newby, A.C. Molecular mechanisms in intimal hyperplasia / A.C. Newby, A.B. Zaltsman. – Text: visual // *J Pathol.* – 2000. – Vol. 190, № 3. – P. 300-309.

204. Nitric oxide-dependent Src activation and resultant caveolin-1 phosphorylation promote eNOS/caveolin-1 binding and eNOS inhibition / Z. Chen, F.R. Bakhshi, A.N. Shajahan [et al.]. – Text: visual // *Mol Biol Cell.* – 2012. – Vol. 23, № 7. – P. 1388-1398.

205. Non-reversed and Reversed Great Saphenous Vein Graft Configurations Offer Comparable Early Outcomes in Patients Undergoing Infrainguinal Bypass / H. Chang, F. J. Veith, C.B. Rockman [et al.]. – Text: visual // *Eur J Vasc Endovasc Surg.* – 2022. – Vol. 63, № 6. – P. 864-873.

206. Non-reversed bifurcated vein graft improves time to healing in ischemic patients undergoing lower limb distal bypass / N. Troisi, D. Adami, A. Piaggese [et al.]. – Text: visual // *Int Angiol.* – 2023. – Vol. 42, № 1. – P. 1-8.

207. Non-viral in vivo thrombomodulin gene transfer prevents early loss of thromboresistance of grafted veins / N. Tabuchi, M. Shichiri, A. Shibamiya [et al.]. – Text: visual // *Eur J Cardiothorac Surg.* – 2004. – Vol. 26, № 5. – P. 995-1001.

208. Onset of peripheral arterial disease: Role of endothelin in endothelial dysfunction / J. de H. Miralles, A.F. González, C.V. Casariego, F.A. García. – Text: visual // *Interact Cardiovasc Thorac Surg.* – 2010. – Vol. 10, № 5. – P. 760-765.

209. Open versus endoscopic great saphenous vein harvest for lower extremity revascularization of critical limb ischemia / V.J. Santo, P.T. Dargon, A.F. Azarbal [et al.]. – Text: visual // *J Vasc Surg.* – 2014. – Vol. 59, № 2. – P. 427-434.

210. Optimal conduit choice in the absence of single-segment great saphenous vein for below-knee popliteal bypass / J.T. McPhee, N.R. Barshes, C.K. Ozaki [et al.]. – Text: visual // *J Vasc Surg.* – 2012. – Vol. 55, № 4. – P. 1008-1014.

211. Optimizing infrainguinal arm vein bypass patency with duplex ultrasound surveillance and endovascular therapy / P.A. Armstrong, D.F. Bandyk, J.S. Wilson [et al.]. – Text: visual // *J Vasc Surg.* – 2004. – Vol. 40, № 4. – P. 724-731.

212. Origin of neointimal cells in autologous vein graft in rat model / Y.Z. Deng, S.J. Liu, L. Ma [et al.]. – Text: visual // *Zhonghua Wai Ke Za Zhi.* – 2007. – Vol. 45, № 20. – P. 1424-1427.

213. Outcome of infrainguinal single-segment great saphenous vein bypass for critical limb ischemia is superior to alternative autologous vein bypass, especially in patients with high operative risk / E. Arvela, M. Venermo, M. Söderström [et al.]. – Text: visual // *Ann Vasc Surg.* – 2012. – Vol. 26, № 3. – P. 396-403.

214. Outflow resistance and early occlusion of infrainguinal bypass grafts / G.G. Cooper, C. Austin, E. Fitzsimmons [et al.]. – Text: visual // *Eur J Vasc Surg.* – 1990. – Vol. 4, № 3. – P. 279-283.

215. Owens, C.D. Adaptive changes in autogenous vein grafts for arterial

reconstruction: clinical implications / C.D. Owens. – Text: visual // *J Vasc Surg.* – 2010. – Vol. 51, № 3. – P. 736-746.

216. Oxidation of human plasma fibronectin by inflammatory oxidants perturbs endothelial cell function / S. Vanichkitrungruang, C.Y. Chuang, C.L. Hawkins [et al.]. – Text: visual // *Free Radic Biol Med.* – 2019. – Vol. 136. – P. 118-134.

217. Park, C. Transcriptional regulation of endothelial cell and vascular development / C. Park, T.M. Kim, A.B. Malik. – Text: visual // *Circ Res.* – 2013. – Vol. 112, № 10. – P. 1380-1400.

218. Park, I. EphB/ephrinB signaling in cell adhesion and migration / I. Park, H.S. Lee. – Text: visual // *Mol Cells.* – 2015. – Vol. 38, № 1. – P. 14-19.

219. Patency and limb salvage after infrainguinal bypass with severely compromised («Blind») outflow / T.R. Desai, S.L. Meyerson, C.L. Skelly [et al.]. – Text: visual // *Archives of Surgery.* – 2001. – Vol. 136, № 6. – P. 635-642.

220. Paz, N.G. Dela. Arterial versus venous endothelial cells / N.G. Dela Paz, P.A. D'Amore. – Text: visual // *Cell Tissue Res.* – 2009. – Vol. 335, № 1. – P. 5-16.

221. Periadventitial human stem cell treatment reduces vein graft intimal thickening in pig vein-into-artery interposition grafts / W.C. Huang, G.B. Newby, A.L. Lewis [et al.]. – Text: visual // *J Surg Res.* – 2013. – Vol. 183, № 1. – P. 33-39.

222. Peripheral artery disease: Epidemiology and global perspectives / F.G.R. Fowkes, V. Aboyans, F.J.I. Fowkes [et al.]. – Text: visual // *Nat Rev Cardiol.* – 2017. – Vol. 14, № 3. – P. 156-170.

223. Phenotypic modulation of smooth muscle cells after arterial injury is associated with changes in the distribution of laminin and fibronectin / J. Thyberg, K. Blomgren, J. Roy [et al.]. – Text: visual // *J Histochem Cytochem.* – 1997. – Vol. 45, № 6. – P. 837-846.

224. Plasma fibronectin supports hemostasis and regulates thrombosis / Y. Wang, A. Reheman, C.M. Spring [et al.]. – Text: visual // *J Clin Invest.* – 2014. – Vol. 124, № 10. – P. 4281-4293.

225. Plasma Levels of Soluble Tie2 and Vascular Endothelial Growth Factor

Distinguish Critical Limb Ischemia From Intermittent Claudication in Patients With Peripheral Arterial Disease / C.M. Findley, R.G. Mitchell, B.D. Duscha [et al.]. – Text: visual // *J Am Coll Cardiol.* – 2008. – Vol. 52, № 5. – P. 387-393.

226. Preoperative angiographic score and intraoperative flow as predictors of the mid-term patency of infrapopliteal bypass grafts / A. Albäck, W.D. Roth, L. Ihlberg [et al.]. – Text: visual // *Eur J Vasc Endovasc Surg.* – 2000. – Vol. 20, № 5. – P. 447-453.

227. Preservation for Future use of the Autologous Saphenous Vein during femoropopliteal Bypass Surgery is Inexpedient / M. Dirven, D.M. Scharn, J.D. Blankensteijn, J.A. van der Vliet. – Text: visual // *Eur J Vasc Endovasc Surg.* – 2008. – Vol. 36, № 4. – P. 420-423.

228. Prospective randomized comparison of in situ and reversed infrapopliteal vein grafts / P.L. Harris, F.J. Veith, G.P. Shanik [et al.]. – Text: visual // *Br J Surg.* – 1993. – Vol. 80, № 2. – P. 173-176.

229. Prospective randomized multicenter comparison of in situ and reversed vein infrapopliteal bypasses / K.R. Wengerter, F.J. Veith, S.K. Gupta [et al.]. – Text: visual // *J Vasc Surg.* – 1991. – Vol. 13, № 2. – P. 189-199.

230. Prospective randomized study on reversed saphenous vein infrapopliteal bypass to treat limb-threatening ischemia: Common femoral artery versus superficial femoral or popliteal and tibial arteries as inflow / E. Ballotta, L. Renon, A. De Rossi [et al.]. – Text: visual // *J Vasc Surg.* – 2004. – Vol. 40, № 4. – P. 732-740.

231. Qin, J. The critical roles of COUP-TFII in tumor progression and metastasis / J. Qin, S.Y. Tsai, M.-J. Tsai. – Text: visual // *Cell Biosci.* – 2014. – Vol. 4, № 58. – P. 1-7.

232. Rapamycin combined with α -cyanoacrylate contributes to inhibiting intimal hyperplasia in rat models / Tianshu-Chu, Congrong-Gao, Zhiwei-Zhao [et al.]. – Text: visual // *Arq Bras Cardiol.* – 2019. – Vol. 112, № 1. – P. 3-10.

233. Recombinant human thrombomodulin inhibits arterial neointimal hyperplasia after balloon injury / J.M. Li, M.J. Singh, M. Itani [et al.]. – Text: visual // *J Vasc Surg.* – 2004. – Vol. 39, № 5. – P. 1074-1083.

234. Reduced adult endothelial cell EphB4 function promotes venous remodeling / C.C. Jadowiec, A. Feigel, C. Yang [et al.]. – Text: visual // *Am J Physiol Cell Physiol*. – 2013. – Vol. 304, № 7. – P. 627-635.

235. Rehill, A.M. A new thrombomodulin-related coagulopathy / A.M. Rehill, R.J.S. Preston. – Text: visual // *J Thromb Haemost*. – 2020. – Vol. 18, № 9. – P. 2123-2125.

236. Relationship between soluble thrombomodulin in patients with intermittent claudication and critical ischemia / M. Nasser, N. Wolosker, L. Uint [et al.]. – Text: visual // *Thromb Res*. – 2006. – Vol. 117, № 3. – P. 271-277.

237. Relationship between type IV collagen degradation, metalloproteinase activity and smooth muscle cell migration and proliferation in cultured human saphenous vein / C.M. Aguilera, S.J. George, J.L. Johnson, A.C. Newby. – Text: visual // *Cardiovasc Res*. – 2003. – Vol. 58, № 3. – P. 679-688.

238. Release of thrombomodulin from endothelial cells by concerted action of TNF-alpha and neutrophils: in vivo and in vitro studies. / M.W. Boehme, Y. Deng, U. Raeth [et al.]. – Text: visual // *Immunology*. – 1996. – Vol. 87, № 1. – P. 134-140.

239. Results of Infrageniculate Bypasses Using the Profunda Femoris Artery as Inflow Source / G. Illuminati, F.G. Calio', G. Pizzardi [et al.]. – Text: visual // *Ann Vasc Surg*. – 2018. – Vol. 47. – P. 188-194.

240. Ricci, M.A. Comparison of in-situ and reversed saphenous vein grafts for infrageniculate bypass / M.A. Ricci, A.M. Graham, J.F. Symes. – Text: visual // *Can J Surg*. – 1990. – Vol. 33, № 3. – P. 216-219.

241. Role of hemodynamic forces in the ex vivo arterialization of human saphenous veins / X. Berard, S. Déglise, F. Alonso [et al.]. – Text: visual // *J Vasc Surg*. – 2013. – Vol. 57, № 5. – P. 1371-1382.

242. Routine use of completion imaging after infrainguinal bypass is not associated with higher bypass graft patency / T.-W. Tan, D. Rybin, J.A. Kalish [et al.]. – Text: visual // *J Vasc Surg*. – 2014. – Vol. 60, № 3. – P. 678-685.

243. Safety and effectiveness of a new valvulotome: Insights from the LIMBSAVE

registry / N. Troisi, G. De Blasis, M. Salvini, S. Michelagnoli. – Text: visual // *Int Angiol.* – 2019. – Vol. 38, № 4. – P. 299-304.

244. Salvucci, O. Essential roles of EphB receptors and EphrinB ligands in endothelial cell function and angiogenesis / O. Salvucci, G. Tosato. – Text: visual // *Adv Cancer Res.* – 2012. – Vol. 114. – P. 21-57.

245. Saphenous Vein Versus PTFE for Above-Knee Femoropopliteal Bypass. A Review of the Literature / P. Klinkert, P.N. Post, P.J. Breslau, J.H. van Bockel. – Text: visual // *Eur J Vasc Endovasc Surg.* – 2004. – Vol. 27, № 4. – P. 357-362.

246. Selected angiogenic factors in plasma of patients with lower limb symptomatic peripheral arterial disease: preliminary report / R. Wieczór, G. Gadomska, B. Góralczyk [et al.]. – Text: visual // *Int Angiol.* – 2015. – Vol. 34, № 6. – P. 545-551.

247. Selected endothelial hemostatic markers in patients with peripheral arterial disease after endovascular revascularization and restenosis formation / D. Kotschy, M. Kotschy, P. Socha [et al.]. – Text: visual // *Postepy Hig Med Dosw.* – 2015. – Vol. 69. – P. 905-912.

248. Sidawy, A.P. Rutherford's Vascular Surgery and Endovascular Therapy, 2-Volume Set / A.P. Sidawy, B.A. Perler. – 9th ed. – Glazgo : Elsevier, 2018. – 2832 p. – Text: visual.

249. Signorelli, S.S. Inflammation and peripheral arterial disease: The value of circulating biomarkers (review) / S.S. Signorelli, F. Valerio, G. Malaponte. – Text: visual // *Int J Mol Med.* – 2014. – Vol. 33, № 4. – P. 777-783.

250. Sigvant, B. The Risk of Disease Progression in Peripheral Arterial Disease is Higher than Expected: A Meta-Analysis of Mortality and Disease Progression in Peripheral Arterial Disease / B. Sigvant, F. Lundin, E. Wahlberg. – Text: visual // *Eur J Vasc Endovasc Surg.* – 2016. – Vol. 51, № 3. – P. 395-403.

251. Simons, M. Molecular Controls of Arterial Morphogenesis / M. Simons, A. Eichmann. – Text: visual // *Circ Res.* – 2015. – Vol. 116, № 10. – P. 1712-1724.

252. Simons, M. Mechanisms and regulation of endothelial VEGF receptor signalling / M. Simons, E. Gordon, L. Claesson-Welsh. – Text: visual // *Nat Rev Mol*

Cell Biol. – 2016. – Vol. 17, № 10. – P. 611-625.

253. Smooth muscle cell-specific fibronectin-EDA mediates phenotypic switching and neointimal hyperplasia / M. Jain, N. Dhanesha, P. Doddapattar [et al.]. – Text: visual // J Clin Invest. – 2020. – Vol. 130, № 1. – P. 295-314.

254. Smooth muscle cells of human veins show an increased response to injury at valve sites / S. Kikuchi, L. Chen, K. Xiong [et al.]. – Text: visual // J Vasc Surg. – 2018. – Vol. 67, № 5. – P. 1556-1570.

255. Sonic Hedgehog signaling regulates vascular differentiation and function in human CD34 positive cells: Vasculogenic CD34+ cells with Sonic Hedgehog / K. Kanaya, M. Ii, T. Okazaki [et al.]. – Text: visual // Stem Cell Research. – 2015. – Vol. 14, № 2. – P. 165-176.

256. Spliced Arm Vein Grafts Are a Durable Conduit for Lower Extremity Bypass / K.L. McGinagle, L. Pascarella, C.K. Shortell [et al.]. – Text: visual // Ann Vasc Surg. – 2015. – Vol. 29, № 4. – P. 716-721.

257. Stark, V.K. An ultrastructural study of progressive intimal hyperplasia in rat vein grafts / V.K. Stark, T.F. Warner, J.R. Hoch. – Text: visual // J Vasc Surg. – 1997. – Vol. 26, № 1. – P. 94-103.

258. Subendothelial matrix components influence endothelial cell apoptosis in vitro / M. Saemisch, M. Balcells, L. Riesinger [et al.]. – Text: visual // Am J Physiol Cell Physiol. – 2019. – Vol. 316, № 2. – P. 210-222.

259. Sugimoto, M. Therapeutic approach against intimal hyperplasia of vein grafts through endothelial nitric oxide synthase/nitric oxide (eNOS/NO) and the Rho/Rho-kinase pathway / M. Sugimoto, D. Yamanouchi, K. Komori. – Text: visual // Surg Today. – 2009. – Vol. 39, № 6. – P. 459-465.

260. Sukhovshin, R.A. Endothelium-Derived Nitric Oxide as an Antiatherogenic Mechanism: Implications for Therapy / R.A. Sukhovshin, G. Yepuri, Y.T. Ghebremariam. – Text: visual // Methodist Debaquey Cardiovasc J. – 2015. – Vol. 11, № 3. – P. 166-171.

261. Surgical marking pen dye inhibits saphenous vein cell proliferation and

migration in saphenous vein graft tissue / S. Kikuchi, R.D. Kenagy, L. Gao [et al.]. – Text: visual // *J Vasc Surg.* – 2016. – Vol. 63, № 4. – P. 1044-1050.

262. Targeting smooth muscle cell phenotypic switching in vascular disease / R. Chakraborty, P. Chatterjee, J.M. Dave [et al.]. – Text: visual // *JVS Vasc Sci.* – 2021. – Vol. 2. – P. 79-94.

263. Technical factors affecting autogenous vein graft failure: Observations from a large multicenter trial / A. Schanzer, N. Hevelone, C.D. Owens [et al.]. – Text: visual // *J Vasc Surg.* – 2007. – Vol. 46, № 6. – P. 1180-1190.

264. Technical modifications in endoscopic vein harvest techniques facilitate their use in lower extremity limb salvage procedures / J.C. Jimenez, P.F. Lawrence, D.A. Rigberg, W.J. Quinones-Baldrich. – Text: visual // *J Vasc Surg.* – 2007. – Vol. 45, № 3. – P. 549-553.

265. TGF- β - and CTGF-mediated fibroblast recruitment influences early outward vein graft remodeling / Z. Jiang, P. Yu, M. Tao [et al.]. – Text: visual // *Am J of Physiol Heart Circ Physiol.* – 2007. – Vol. 293, № 1. – P. 482-488.

266. The effect of graft configuration on 30-day failure of infrapopliteal bypasses / B.N. Nguyen, R.F. Neville, M. Abugideiri [et al.]. – Text: visual // *J Vasc Surg.* – 2014. – Vol. 59, № 4. – P. 1003-1008.

267. The effect of protein kinase C and its alpha subtype on human vascular smooth muscle cell proliferation, migration and fibronectin production / J. Okazaki, K. Mawatari, B. Liu, K.C. Kent. – Text: visual // *Surgery.* – 2000. – Vol. 128, № 2. – P. 192-197.

268. The effect of vein diameter on patency of in situ grafts / J.B. Towne, D.D. Schmitt, G.R. Seabrook, D.F. Bandyk. – Text: visual // *J Cardiovasc Surg.* – 1991. – Vol. 32, № 2. – P. 192-196.

269. The extra domain A of fibronectin activates Toll-like receptor 4 / Y. Okamura, M. Watari, E.S. Jerud [et al.]. – Text: visual // *J Biol Chem.* – 2001. – Vol. 276, № 13. – P. 10229-10233.

270. The impact of vessel clamps on endothelial integrity and function of saphenous vein grafts / B. Onan, K. Erkanli, I.S. Onan [et al.]. – Text: visual // *Ann Vasc*

Surg. – 2014. – Vol. 28, № 5. – P. 1113-1122.

271. The importance of graft blood flow and peripheral outflow resistance for early patency in infrainguinal arterial reconstructions / K.D. Wölfle, H. Bruijnen, A. Morski [et al.]. – Text: visual // *Vasa - Journal of Vascular Diseases*. – 1999. – Vol. 28, № 1. – P. 34-41.

272. The myth of the in situ graft: Superiority in infrainguinal bypass surgery? / J.A. Lawson, M.J.D. Tangelder, A. Algra, B.C. Eikelboom. – Text: visual // *Eur J Vasc Endovasc Surg*. – 1999. – Vol. 18, № 2. – P. 149-157.

273. The Relationship between Endothelial Dysfunction and Endothelial Cell Markers in Peripheral Arterial Disease / K. Igari, T. Kudo, T. Toyofuku, Y. Inoue. – Text: visual // *PLOS ONE*. – 2016. – Vol. 11, № 11. – e0166840.

274. The relationship of circulating endothelial cells to plasma indices of endothelial damage/dysfunction and apoptosis in acute coronary syndromes: Implications for prognosis / C.J. Boos, B. Balakrishnan, A.D. Blann, G.Y.H. Lip. – Text: visual // *J Thromb Haemost*. – 2008. – Vol. 6, № 11. – P. 1841-1850.

275. The Role of Endothelial Cells in the Onset, Development and Modulation of Vein Graft Disease / S.S. Ladak, L.W. McQueen, G.R. Layton [et al.]. – Text: visual // *Cells*. – 2022. – Vol. 11, № 19. – e3066.

276. The role of progenitor cells in the development of intimal hyperplasia / S. Tsai, J. Butler, S. Rafii [et al.]. – Text: visual // *J Vasc Surg*. – 2009. – Vol. 49, № 2. – P. 502-510.

277. The Role of Routine Ultrasound Surveillance after In Situ Infrainguinal Peripheral Vein Bypass for Critical Limb-Threatening Ischemia / L. Fisker, J. Eiberg, H. Sillesen, M. Lawaetz // *Ann Vasc Surg*. – 2020. – Vol. 66. – P. 529-536.

278. The Role of Vascular Smooth Muscle Cells in Arterial Remodeling: Focus on Calcification-Related Processes / A. Jaminon, K. Reesink, A. Kroon, L. Schurgers. – Text: visual // *Int J Mol Sci*. – 2019. – Vol. 20, № 22. – P. 5694-5723.

279. The Upper-Arm Basilic-Cephalic Loop: A Valueable Alternative for Below-Knee Arterial Reconstruction / F.K. Enzmann, P. Metzger, J.E.S. Martin [et al.]. – Text:

visual // *Vasc Endovascular Surg.* – 2021. – Vol. 55, № 4. – P. 348-354.

280. Therapeutic MK2 inhibition blocks pathological vascular smooth muscle cell phenotype switch / J.W. Tierney, B.C. Evans, J. Cheung-Flynn [et al.]. – Text: visual // *JCI Insight.* – 2021. – Vol. 6, № 19. – e142339.

281. Thirty-day vein remodeling is predictive of midterm graft patency after lower extremity bypass / W.J. Gasper, C.D. Owens, J.M. Kim [et al.]. – Text: visual // *J Vasc Surg.* – 2013. – Vol. 57, № 1. – P. 9-18.

282. Thrombomodulin as a Physiological Modulator of Intravascular Injury / K. Watanabe-Kusunoki, D. Nakazawa, A. Ishizu, T. Atsumi. – Text: visual // *Front Immunol.* – 2020. – Vol. 11. – e575890.

283. Thrombomodulin overexpression to limit neointima formation / J.M. Waugh, J. Li-Hawkins, E. Yuksel [et al.]. – Text: visual // *Circulation.* – 2000. – Vol. 102, № 3. – P. 332-337.

284. Time-dependent changes in extra-domain A-fibronectin concentration and relative amounts of fibronectin-fibrin complexes in plasma of patients with peripheral arterial disease after endovascular revascularisation / M. Papek, D. Krzyżanowska-Gołąb, D. Kotschy [et al.]. – Text: visual // *Int Wound J.* – 2018. – Vol. 15, № 4. – P. 649-659.

285. Thustochowicz, M.E. Fibronectin and its soluble EDA-FN isoform as biomarkers for inflammation and sepsis / M.E. Thustochowicz, B. Kisiel, W. Thustochowicz. – Text: visual // *Adv Clin Exp Med.* – 2019. – Vol. 28, № 11. – P. 1545-1553.

286. To, W.S. Plasma and cellular fibronectin: distinct and independent functions during tissue repair / W.S. To, K.S. Midwood. – Text: visual // *Fibrogenesis Tissue Repair.* – 2011. – Vol. 4. – P. 21.

287. Trauma-Induced Coagulopathy: An Institution's 35 Year Perspective on Practice and Research / E. Gonzalez, E.E. Moore, H.B. Moore [et al.]. – Text: visual // *Scand J Surg.* – 2014. – Vol. 103, № 2. – P. 89-103.

288. Use of Brilliant Blue FCF during vein graft preparation inhibits intimal hyperplasia / M.J. Osgood, K. Sexton, I. Voskresensky [et al.]. – Text: visual // *J Vasc*

Surg. – 2016. – Vol. 64, № 2. – P. 471-478.

289. Valen, G. Systemic release of thrombomodulin, but not from the cardioplegic, reperfused heart during open heart surgery / G. Valen, O. Sigurdardottir, J. Vaage. – Text: visual // *Thromb Res.* – 1996. – Vol. 83, № 4. – P. 321-328.

290. Value of the deep femoral artery as alternative inflow source in infrainguinal bypass surgery / B. Dorweiler, T. Friess, F. Duenschede [et al.]. – Text: visual // *Ann Vasc Surg.* – 2014. – Vol. 28, № 3. – P. 633-639.

291. VASCULAR-1 and VASCULAR-2 as a New Potential Angiogenesis and Endothelial Dysfunction Markers in Peripheral Arterial Disease / R. Wieczór, D. Rośc, A.M. Wieczór, A. Kulwas. – Text: visual // *Clin Appl Thromb Hemost.* – 2019. – Vol. 25. – e107602961987744.

292. Vascular endothelial growth factor-A inhibits EphB4 and stimulates delta-like ligand 4 expression in adult endothelial cells / C. Yang, Y. Guo, C.C. Jadowiec [et al.]. – Text: visual // *J Surg Res.* – 2013. – Vol. 183, № 1. – P. 478-486.

293. Vascular Smooth Muscle Cells Phenotypic Switching in Cardiovascular Diseases / H.-Y. Tang, A.-Q. Chen, H. Zhang [et al.]. – Text: visual // *Cells.* – 2022. – Vol. 11, № 24. – e4060.

294. Vasoactive Biomarkers Associated With Long-Term Incidence of Symptomatic Peripheral Arterial Disease and Mortality / A. Dakhel, G. Engström, O. Melander [et al.]. – Text: visual // *Angiology.* – 2021. – Vol. 72, № 6. – P. 550-555.

295. VEGF: A Surrogate Marker for Peripheral Vascular Disease / A. Stehr, I. Töpel, S. Müller [et al.]. – Text: visual // *Eur J Vasc Endovasc Surg.* – 2010. – Vol. 39, № 3. – P. 330-332.

296. Vein adaptation to arterialization in an experimental model / A. Westerband, D. Crouse, L.C. Richter [et al.]. – Text: visual // *J Vasc Surg.* – 2001. – Vol. 33, № 3. – P. 561-569.

297. Vein graft adaptation and fistula maturation in the arterial environment / D.Y. Lu, E.Y. Chen, D.J. Wong [et al.]. – Text: visual // *J Surg Res.* – 2014. – Vol. 188, № 1. – P. 162-173.

298. Vein graft arterialization causes differential activation of mitogen-activated protein kinases / P.C. Saunders, G. Pintucci, C.S. Bizakis [et al.]. – Text: visual // *J Thorac Cardiovasc Surg.* – 2004. – Vol. 127, № 5. – C. 1276-1284.

299. Vein graft failure: From pathophysiology to clinical outcomes / M.R. De Vries, K.H. Simons, J.W. Jukema [et al.]. – Text: visual // *Nat Rev Cardiol.* – 2016. – Vol. 13, № 8. – P. 451-470.

300. Vein graft failure / C.D. Owens, W.J. Gasper, A.S. Rahman, M.S. Conte. – Text: visual // *J Vasc Surg.* – 2015. – Vol. 61, № 1. – P. 203-216.

301. Venous and arterial identity: a role for caveolae? / M. Rivera, A. Muto, A. Feigel [et al.]. – Text: visual // *Vascular.* – 2009. – Vol. 17, № 1. – P. 10-14.

302. Venous identity is lost but arterial identity is not gained during vein graft adaptation / F.A. Kudo, A. Muto, S.P. Maloney [et al.]. – Text: visual // *Arterioscler Thromb Vasc Biol.* – 2007. – Vol. 27, № 7. – P. 1562-1571.

303. Vries, M.R. de. Inflammation in Vein Graft Disease / M.R. de Vries, P.H.A. Quax. – Text: visual // *Front Cardiovasc Med.* – 2018. – Vol. 5, № 3. – P. 1-13.

304. Vuorio, T. Pro- and anti-angiogenic therapy and atherosclerosis with special emphasis on vascular endothelial growth factors / T. Vuorio, S. Jauhiainen, S. Ylä-Herttuala. – Text: visual // *Expert Opin Biol Ther.* – 2012. – Vol. 12, № 1. – P. 79-92.

305. Wall tension is a potent negative regulator of in vivo thrombomodulin expression / J.L. Sperry, C.B. Deming, C. Bian [et al.]. – Text: visual // *Circ Res.* – 2003. – Vol. 92, № 1. – P. 41-47.

306. Wang, Y. Fibronectin: extra domain brings extra risk? / Y. Wang, H. Ni. – Text: visual // *Blood.* – 2015. – Vol. 125, № 20. – P. 3043-3044.

307. Wang, Y. Fibronectin maintains the balance between hemostasis and thrombosis / Y. Wang, H. Ni. – Text: visual // *CMLS.* – 2016. – Vol. 73, № 17. – P. 3265-3277.

308. Weiler, H. Thrombomodulin / H. Weiler, B.H. Isermann. – Text: visual // *J Thromb and Haemost.* – 2003. – Vol. 1, № 7. – P. 1515-1524.

309. White, E.S. New insights into form and function of fibronectin splice variants

/ E.S. White, F.E. Baralle, A.F. Muro. – Text: visual // J Pathol. – 2008. – Vol. 216, № 1. – P. 1-14.

310. Why patencies of femoropopliteal bypass grafts with distal end-to-end anastomosis are comparable with end-to-side anastomosis / M. Hoedt, T. How, P. Poyck, C. Wittens. – Text: visual // Ann Thorac Cardiovasc Surg. – 2015. – Vol. 21, № 2. – P. 157-164.

311. Yamanashi, Y. Activation of receptor protein-tyrosine kinases from the cytoplasmic compartment / Y. Yamanashi, T. Tezuka, K. Yokoyama. – Text: visual // J biochem. – 2012. – Vol. 151, № 4. – P. 353-359.

312. You, W.J. Significance of changes in transforming growth factor- β mRNA levels in autogenous vein grafts / W.J. You, M. Di Xiao, Z.X. Yuan. – Text: visual // Chin Med J. – 2004. – Vol. 117, № 7. – P. 1060-1065.

313. Zollinger, A.J. Fibronectin, the extracellular glue / A.J. Zollinger, M.L. Smith. – Text: visual // Matrix Biol. – 2017. – Vol. 60-61. – P. 27-37.